Christian R. Hatz[1]
Elias Bühler[2]
Patrick R. Schmidlin[1]

[1] Clinique de médecine dentaire conservatrice et préventive, Unité de parodontologie et des maladies péri-implantaires, Centre de médecine dentaire, Université de Zurich, Zurich, Suisse
[2] Bühler Dental Aesthetik GmbH, Zurich, Suisse

CORRESPONDANCE
Prof. Dr. Patrick R. Schmidlin
Klinik für Zahnerhaltung und Präventivzahnmedizin
Plattenstrasse 11
CH-8032 Zürich
Tél. +41 44 634 34 17
E-mail :
patrick.schmidlin@zzm.uzh.ch

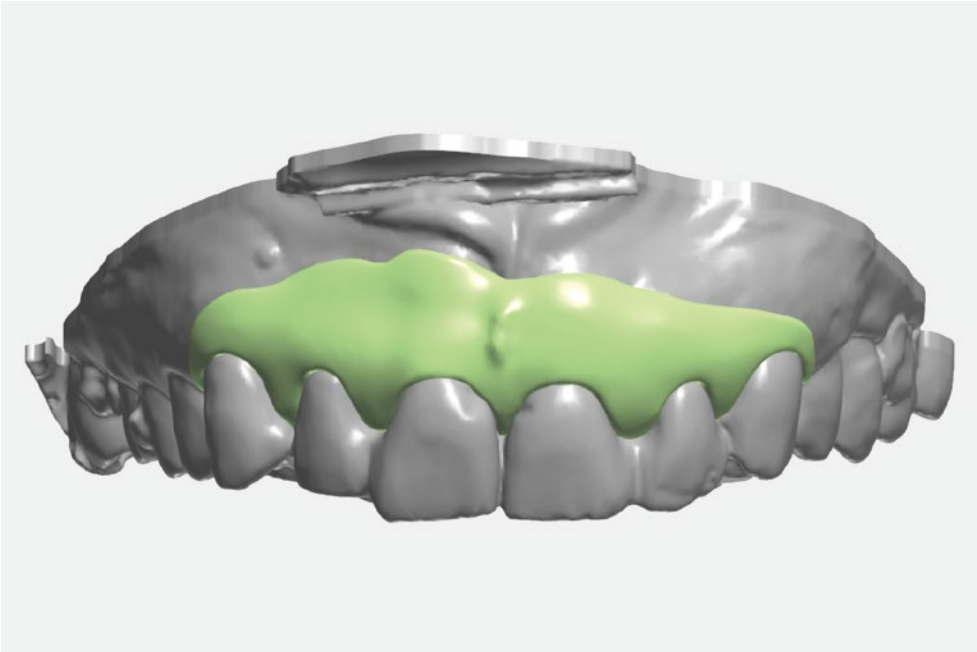

Épithèses gingivales : un savoir-faire artisanal obsolète ou une technique d'avenir grâce à la CFAO ?

Un rapport de cas

MOTS-CLÉS
Parodontite, récession, scaling, esthétique, épithèse

Image en haut : Planification virtuelle de l'épithèse gingivale par CFAO

RÉSUMÉ
Une patiente (née en 1973) a été adressée pour un traitement systématique de la parodontite. Lorsque la phase d'hygiène a été terminée (étapes 1 et 2), la première réévaluation a eu lieu trois mois plus tard. Une amélioration remarquable de la santé parodontale a déjà été observée, avec seulement quelques poches résiduelles locales. Cependant, l'esthétique de la face antérieure du maxillaire supérieur était fortement compromise en raison de récessions généralisées et prononcées. À la demande de la patiente, l'indication à un traitement à moyen terme par une épithèse gingivale a donc été posée afin de masquer les défauts des tissus mous. Après une prise d'empreinte conventionnelle en polyéther, l'épithèse a été fraisée en laboratoire dans un polymère haute performance en utilisant la technologie CFAO puis individualisée manuellement.

Introduction

Malgré le recours à des techniques non chirurgicales douces ménageant les tissus, le traitement parodontal se traduit, à la fin du traitement, par une perte de papilles et des récessions plus ou moins gênantes, en fonction de la situation initiale. Ces éléments peuvent gêner les patients non seulement sur le plan esthétique, mais aussi sur le plan fonctionnel, par exemple en affectant la phonétique et en entraînant divers problèmes (Cunliffe & Pretty 2009 ; Takei 1980 ; Schmidlin 2012). Comme les tissus durs et mous affectés ne peuvent pas (encore) se régénérer complètement dans tous les cas de manière prévisible, ce sont surtout des mesures prothétiques qui sont indiquées. Celles-ci améliorent l'esthétique et la contention en même temps que les dents mobiles (Wolf & Rateitschak 1965).

Les épithèses gingivales en matière plastique restant souple ont été décrites pour la première fois en 1963 (Nossek 1963). Parmi leurs indications figurent les récessions approximales/circulaires, les espaces interdentaires larges, les troubles phonétiques ainsi que le recouvrement semi-permanent de reconstructions esthétiquement insuffisantes dans la région antérieure – qu'il s'agisse de dents ou d'implants (Eickholz 2008). Les épithèses gingivales doivent cependant être retirées régulièrement par le patient pour l'hygiène buccale quotidienne et le nettoyage de l'épithèse, et ne doivent pas être portées la nuit. L'idée de porter une « prothèse » amovible est sans doute la raison la plus fréquente qui pousse aujourd'hui encore les patients à préférer des thérapies alternatives pour réhabiliter l'esthétique des dents antérieures endommagées par la maladie parodontale – par exemple des reconstitutions mini-invasives en composite pour masquer les triangles noirs. Cependant, cela conduit souvent à des couronnes dentaires anormalement longues et à une « esthétique rose » disproportionnée.

L'étude de cas suivante a pour but de présenter une méthode moderne et économique de fabrication des épithèses gingivales à l'aide d'une technologie CAO/FAO.

Rapport de cas

Une patiente (née en 1973) a été adressée à la clinique pour un traitement systématique de la parodontite. Selon les indications de la patiente, l'anamnèse médicale générale était sans particularité. L'anamnèse tabagique était négative.

La patiente avait déjà bénéficié, trois ans auparavant, d'un traitement actif de la parodontite dans un cabinet privé. Un traitement orthodontique visant à corriger la position des dents antérieures avait alors été initié peu après la phase d'hygiène, alors que les conditions parodontales étaient probablement encore instables.

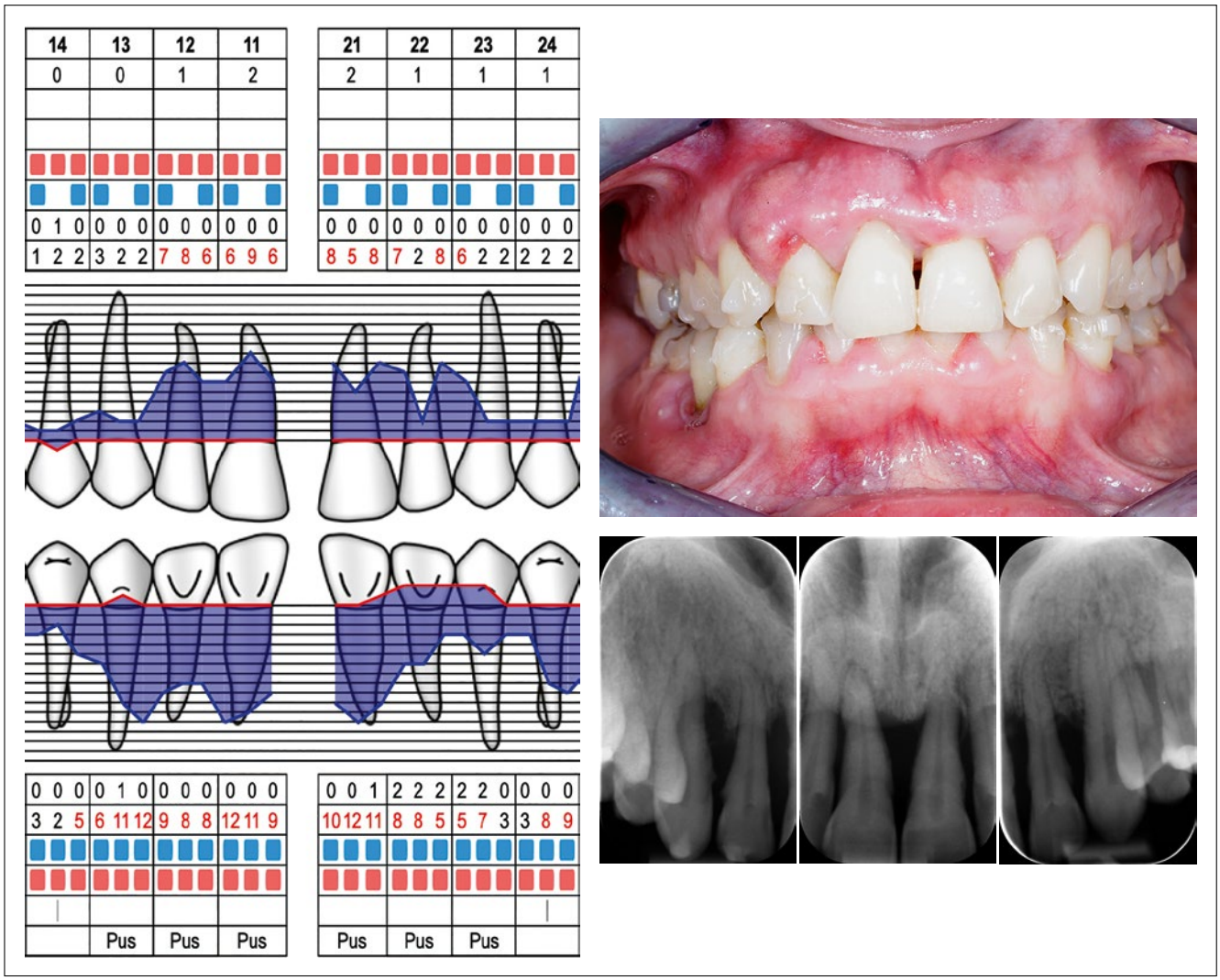

Fig. 1 Bilan clinique et radiologique initial avant le traitement

L'hygiène buccale de la patiente était insuffisante, avec un indice de plaque (O'Leary et coll. 1972) de 82 %, et probablement encore limitée par le port d'attelles d'alignement. L'examen parodontal a montré une perte d'attache généralisée avancée, un saignement généralisé au sondage, un écoulement purulent spontané ainsi que des dents fortement déchaussées dans la partie antérieure de la mâchoire supérieure. En raison de la gravité des observations cliniques (fig. 1), le diagnostic de parodontite généralisée de stade IV, grade C, a été posé (Papapanou et coll. 2018). Le plan de traitement comprenait d'abord un nettoyage dentaire supragingival et une instruction à l'hygiène bucco-dentaire, puis, de manière classique, une thérapie parodontale d'abord non chirurgicale avec scaling et root planing (SRP) accompagnée d'une antibiothérapie systémique adjuvante.

Lors de la première réévaluation, trois mois après le SRP, les conditions parodontales étaient certes fortement améliorées, mais l'esthétique antérieure du maxillaire supérieur était fortement compromise en raison des récessions gingivales circulaires (fig. 2). Cette situation entraînait un mal-être croissant de la patiente dans sa vie quotidienne. Afin de restaurer l'esthétique antérieure du maxillaire supérieur de la patiente, une épithèse gingivale a été planifiée pour remplacer le tissu gingival entre les canines du maxillaire supérieur.

Restauration au moyen d'une épithèse gingivale réalisée par CAO/FAO

Pour élaborer une épithèse gingivale dans la région 13-23, une empreinte conventionnelle à l'alginate a d'abord été réalisée sur le maxillaire afin de créer un modèle de situation. Au laboratoire dentaire, le modèle en plâtre a ensuite été numérisé et un porte-empreinte individuel a été fabriqué à l'aide d'une imprimante 3D pour la prise d'empreinte vestibulaire de la région 13-23. Puis une clé palatine en silicone a été réalisée sur le modèle de situation pour bloquer les parties palatines des espaces interdentaires. L'empreinte intraorale conventionnelle de la partie antérieure du maxillaire supérieur a été ensuite réalisée avec du polyéther (3M™ ESPE Impregum™ Penta™, 3M Schweiz GmbH, Rüschlikon, Suisse), la clé palatine en silicone devant rester exactement en place afin d'éviter qu'elle n'entoure les dents antérieures. Au laboratoire, le maître-modèle a été fabriqué en plâtre ultradur, puis numérisé à l'aide d'un scanner 3D (E4, 3Shape A/S, Copenhague, Danemark). Le logiciel de coulée de modèle de 3Shape (Dental System, 3Shape A/S, Copenhague, Danemark) a été utilisé pour configurer virtuellement le design ultérieur de l'épithèse sur le modèle numérique, et l'épithèse a été fraisée (PrograMill PM7, Ivoclar Vivadent Schweiz AG, Glattpark, Suisse) dans un polymère haute performance de couleur gingivale (Eldy Plus® rose opal,

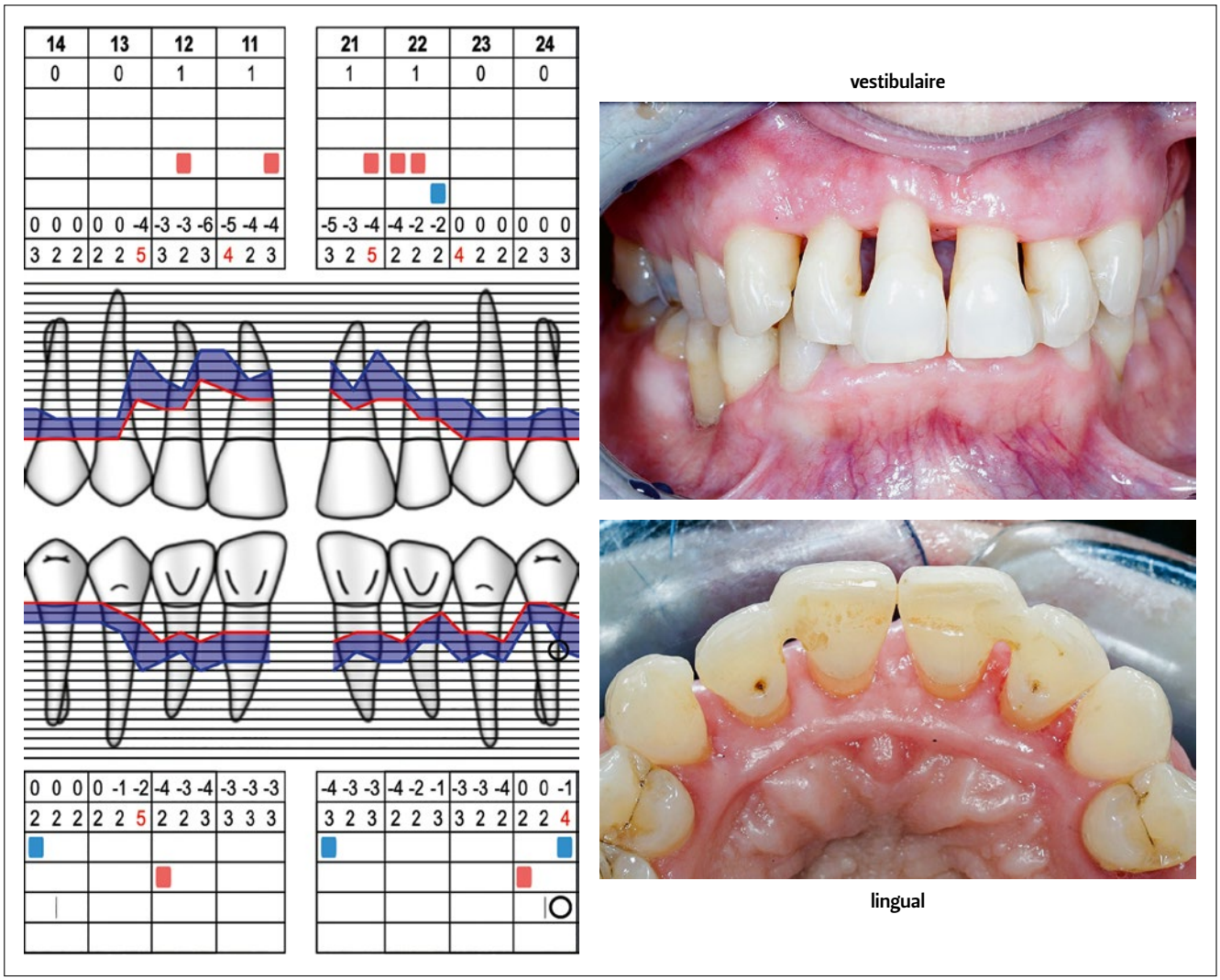

Fig. 2 Situation clinique et status photographique intraoral de la face antérieure du maxillaire supérieur trois mois après le scaling et root planing initial

Fig. 3 Prise d'empreinte conventionnelle en polyéther, conception des épithèses basée sur la technologie CFAO

Fig. 4 Mise en place de l'épithèse gingivale deux semaines après la prise d'empreinte

Fig. 5 Documentation photographique lors de la réévaluation parodontale six mois après le scaling et root planing et trois mois après la mise en place de l'épithèse

Dental Plus GmbH, Samerberg, Allemagne) (fig. 3). Pour individualiser les reliefs de surface, des détails morphologiques ont été modelés à l'aide d'une pièce à main et de la fraise à denture croisée, puis le matériau a bénéficié d'une finition poli-miroir. Deux semaines après la prise d'empreinte à l'alginate, l'épithèse fabriquée par CAO/FAO a pu être essayée et déposée en bouche chez la patiente (fig. 4). La patiente a reçu les instructions nécessaires relatives à la manipulation et à l'hygiène de l'épithèse. La patiente était très satisfaite du confort d'utilisation et de l'esthétique de cette réalisation. Lors d'un contrôle de suivi, la patiente a également mentionné une nette amélioration de son élocution et de sa confiance en elle en société. La manipulation et l'hygiène quotidienne de l'épithèse ont été faciles à intégrer dans le quotidien de la patiente. Sur le plan clinique, les conditions gingivales étaient toujours exemptes d'irritation trois mois après la mise en place de l'épithèse, et l'hygiène buccale restait stable et bonne (fig. 5).

Neuf mois après la mise en place de l'épithèse gingivale, nous avons interrogé la patiente sur les *Patient related outcome measures* (PROMs) à l'aide d'une échelle visuelle analogique (EVA). Cette évaluation a montré de très bons résultats en termes de confort (9,6), d'esthétique (9,6), de phonétique (8,5), de simplicité de la tâche d'hygiène quotidienne (9,5) et de satisfaction de la patiente (7,1 ; 9,5) (fig. 6).

Discussion

Le cas de cette patiente montre une solution rapide, relativement simple et esthétiquement satisfaisante pour les patients présentant une perte d'attache interdentaire très prononcée dans la région antérieure après le traitement actif d'une parodontite sévère. Alors que les épithèses gingivales conventionnelles en silicone souple impliquent un travail prothétique considérable pour le technicien dentaire, la fabrication d'une épithèse gingivale en polymère haute performance au moyen de la technologie CFAO est plus facile à gérer et demande nettement moins de travail. Cette restauration est donc également adaptée, comme le montre ce cas, à la réhabilitation à court et moyen terme, pendant la phase d'hygiène, de l'esthétique des dents antérieures chez les patients atteints de parodontite. La conception assistée par ordinateur réalisée par le prothésiste dentaire permet également de réduire les coûts et la charge de travail.

Des épithèses gingivales appelées « Party gums », en plastique prothétique à base de nylon (Valplast), ont été décrites dans un rapport de cas publié par Agrawal et coll. en 2014 (Agrawal et coll. 2014). Les avantages du polymère haute performance y sont mentionnés, en particulier la grande flexibilité du matériau. Les autres avantages de la méthode moderne de fabrication de ces épithèses gingivales en polymère haute per-

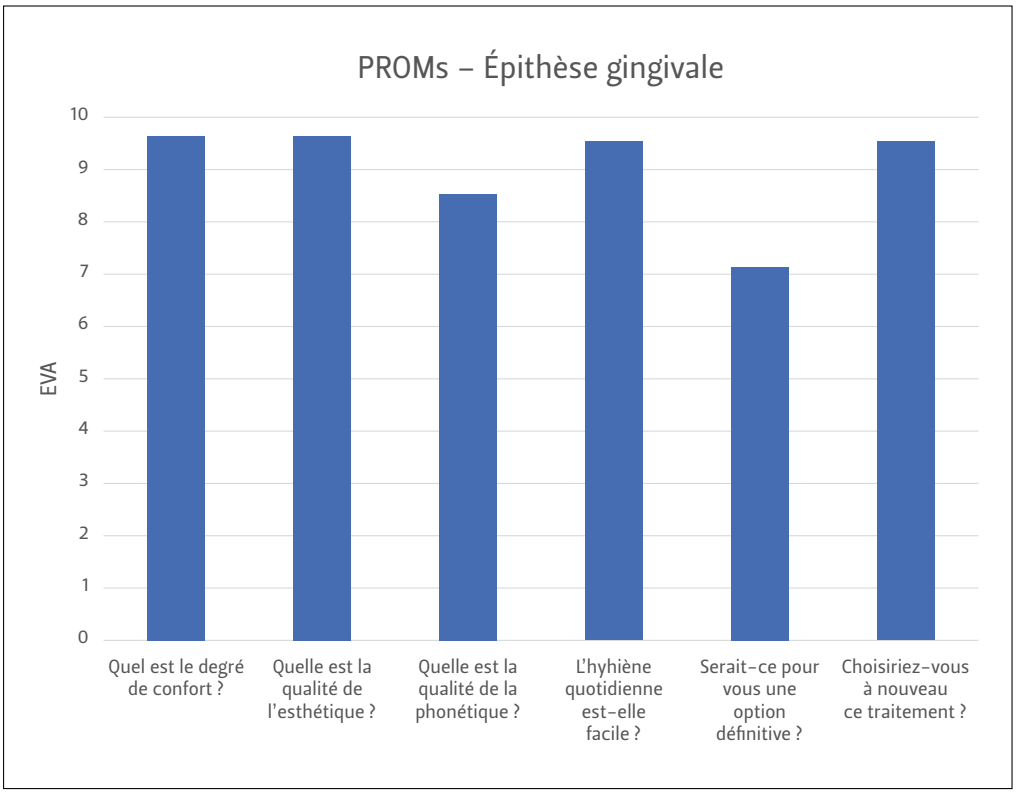

Fig. 6 Patient-related outcome measures (PROMs)

formance, telle que nous la présentons ici, résident dans la procédure de travail numérique en laboratoire, dans la possibilité de polissage du matériau et, par conséquent, dans la susceptibilité nettement réduite aux dyscolorations ultérieures du matériau. En outre, en cas de perte ou de cassure, il est possible de remplacer des épithèses sans autre prise d'empreinte lorsque les conditions parodontales sont stables. Les épithèses gingivales conventionnelles en silicone souple se ternissent généralement en peu de temps et sont sujettes aux dyscolorations (tabac, vin rouge, thé, etc.) (Imirzalioglu et coll. 2010 ; Lai et coll. 2003), et sont alors souvent renouvelées. Sur le plan esthétique, en particulier en termes de teinte et de morphologie, la méthode conventionnelle permet cependant de personnaliser davantage le résultat.

Un inconvénient de la technologie CFAO pour la fabrication d'épithèses gingivales est le choix réduit des teintes et l'aspect moins réaliste de la surface. Pour le matériau en nylon, il n'existe actuellement qu'un nombre limité de variantes de teintes et la structure de la surface ne peut être que légèrement modifiée à la main par fraisage, comme on le fait pour les prothèses totales ou partielles.

Les expériences réalisées dans le cadre de l'étude de cas décrite ci-dessus permettent cependant de conclure que la procédure informatisée pour la réalisation d'épithèses gingivales a le potentiel d'être une option thérapeutique rentable (économie de coûts d'environ 33 % et réduction des coûts en cas de nouvelle fabrication nécessaire, car les données sont enregistrées) et peu invasive pour la réhabilitation d'une esthétique antérieure cliniquement acceptable chez les patients souffrant de parodontite. D'autres cas cliniques et investigations sont nécessaires pour tester cette procédure clinique par prise d'empreinte numérique. En outre, les effets sur la stabilité parodontale des résultats cliniques obtenus devraient être étudiés dans le cadre du suivi d'un plus grand nombre de patients.