

Forschung · Wissenschaft Recherche · Science

Editor-in-chief
Chefredaktor
Rédacteur en chef
Jürg Meyer, Basel

Editors
Redaktoren
Rédacteurs
Urs Belser, Genève
Peter Hotz, Bern
Heinz Lüthy, Zürich

Assistant Editor
Redaktions-Assistentin
Rédactrice assistante
Andrea Wölner-Hanssen, Basel

Advisory board / Gutachtergremium / Comité de lecture

P. Baehni, Genève
F. Barbakow, Zürich
J.-P. Bernard, Genève
C.E. Besimo, Basel
M. Bickel, Bern
S. Bouillaguet, Genève
U. Brägger, Bern
Th. Brunner, Zürich
E. Budtz-Jørgensen, Genève
D. Buser, Bern
M. Cattani, Genève
B. Ciucchi, Genève
K. Dula, Bern
A. Filippi, Basel
J. Fischer, Bern
L.M. Gallo, Zürich
R. Glauser, Zürich
R. Gmür, Zürich
W. Gnoinski, Zürich

K.W. Grätz, Zürich
Ch. Hammerle, Zürich
N. Hardt, Luzern
T. Imfeld, Zürich
K.H. Jäger, Basel
J.-P. Joho, Genève
S. Kiliaridis, Genève
I. Krejci, Genève
J. Th. Lambrecht, Basel
N.P. Lang, Bern
T. Lombardi, Genève
H.U. Luder, Zürich
A. Lussi, Bern
F. Lutz, FL-Schaan
P. Magne, Genève
C. Marinello, Basel
G. Menghini, Zürich
R. Mericske-Stern, Bern
J.-M. Meyer, Genève

A. Mombelli, Genève
W. Mörmann, Zürich
G. Pajarola, Zürich
S. Palla, Zürich
S. Paul, Zürich
M. Perrier, Lausanne
M. Richter, Genève
H.F. Sailer, Zürich
J. Samson, Genève
P. Schärer, Zürich
J.-P. Schatz, Genève
P. Schüpbach, Horgen
P. Stöckli, Zürich
U. Teuscher, Zürich
H. van Waes, Zürich
T. von Arx, Bern
A. Wichelhaus, Basel
J. Wirz, Basel
A. Wiskott, Genève

Publisher
Herausgeber
Editeur
Schweizerische Zahnärzte-Gesellschaft SSO
Société Suisse d'Odonto-Stomatologie
CH-3000 Bern 7

Adresse der wissenschaftlichen Redaktion
Prof. Jürg Meyer
Zentrum für Zahnmedizin
Institut für Präventivzahnmedizin und Orale Mikrobiologie
Hebelstr. 3
4056 Basel

Posttraumatische Entwicklungsstörungen bleibender Zähne nach Milchzahntrauma: eine retrospektive Studie

▼ Zusammenfassung

Die vorliegende Studie untersuchte die posttraumatischen Entwicklungsstörungen von 74 bleibenden Zähnen bei 30 Kindern, die in den Jahren 1992–1996 wegen eines Milchzahntraumas unsere Klinik aufgesucht hatten. Die Nachuntersuchung, die im Frühjahr 2001 durchgeführt wurde, umfasste eine klinische und radiologische Befunderhebung. Insgesamt fanden sich bei 24 der 74 untersuchten bleibenden Zähne Missbildungen, die auf ein Milchzahntrauma zurückzuführen waren. Die am häufigsten anzutreffenden Entwicklungsstörungen waren Schmelzverfärbungen oder Schmelzdefekte. Die Milchzahnverletzungen, die am häufigsten zu Entwicklungsstörungen führten, waren Intrusions- sowie laterale Dislokationsverletzungen.

Die Untersuchungsergebnisse zeigen einmal mehr, dass Milchzahnverletzungen die Odontogenese der bleibenden Zähne wesentlich beeinflussen können. Verlaufs- und Spätkontrollen sind deshalb auch nach Milchzahntraumata indiziert.

ROBERTO SLEITER und THOMAS VON ARX

Klinik für Oralchirurgie und Stomatologie,
Zahnmedizinische Kliniken der Universität Bern

Schweiz Monatsschr Zahnmed 112: 214–219 (2002)

Schlüsselwörter: Milchzahntrauma, posttraumatische Entwicklungsstörungen, bleibende Zähne, Spätfolgen

Zur Veröffentlichung angenommen: 22. Dezember 2001

Einleitung

Als Folge eines Milchzahntraumas kann es bei der bleibenden Dentition zu posttraumatischen Entwicklungsstörungen kommen. Diese möglichen Auswirkungen von Milchzahnverletzungen auf die benachbarten bleibenden Zähne wurden bis heute vor allem von zwei Forschergruppen untersucht und dokumentiert: in Dänemark von ANDREASEN (ANDREASEN et al. 1971, ANDREASEN & RAVN 1973) und in Israel von ZILBERMANN (ZILBERMANN et al. 1986) und BEN-BASSAT (BEN-BASSAT et al. 1989).

In der Literatur finden sich Entwicklungsstörungen prozentual am häufigsten nach Intrusionsverletzungen (VON ARX 1993), aber auch Verlagerungen der Milchzähne nach palatinal bzw. lingual können die Odontogenese der bleibenden Zähne beeinträchtigen. Die enge topografische Beziehung der Milchzahnwurzeln zu den Zahnanlagen der bleibenden Zähne ist der Hauptgrund für diese Interaktionen (THYLSTRUP & ANDREASEN

Korrespondenzadresse:
Dr. med. dent. Roberto Sleiter
Salirain 1, 4500 Solothurn
Tel. 031/632 25 45
Fax 031/632 98 84
E-Mail: rsleiter@yahoo.it

1977). Die Störungen reichen von kleinsten Schmelzhypoplasien bis zu kompletten Zahnentwicklungsstörungen (Tab. I). *Schmelzhypoplasien* (Abb. 1 und 2): Schmelzhypoplasien sind die am häufigsten anzutreffenden Entwicklungsstörungen der bleibenden Zähne nach Milchzahntrauma. Die Störungen umfassen irreversible Schmelzverfärbungen und/oder Schmelzdefekte (DIAB & ELBADRAWY 2000c). Bei der direkten traumatischen Schädigung der Ameloblasten finden sich wegen der topografischen Lagebeziehung der Milchzahnwurzel zum bleibenden Keim diese Schmelzhypoplasien labial. Die Schmelzverfärbungen umfassen weisse oder gelbbraune Flecken und können in ihrer Grösse von punktförmigen bis zu flächigen Verfärbungen variieren. Sichtbare Schmelzdefekte sind Eindellungen oder Einkerbungen auf der facialen Kronenfläche, eventuell kombiniert mit Verfärbungen.

Dilazerationen (Abb. 3): Bei stärkeren Milchzahnverletzungen ist eine direkte traumatische Keimverletzung möglich. Bereits fertig gebildetes Hartgewebe wird dabei in Relation zu sich noch in Entwicklung befindendem Weichgewebe verschoben. Daraus resultiert eine Abknickung im Kronenbereich (Kronendilazeration) oder im Wurzelbereich (Wurzeldilazeration) (MARAGAKIS 1995).

Komplette Zahnentwicklungsstörungen: Bei sehr frühzeitiger Schädigung des bleibenden Zahnkeimes durch ein Milchzahntrauma werden odontomähnliche Missbildungen der bleibenden Zähne beobachtet (PRABHAKAR et al. 1998). Diese Missbildungen werden vor allem durch ein noch vor Abschluss des ersten Lebensjahres erfolgtes und sehr heftiges Milchzahntrauma verursacht. Radiologisch präsentiert sich die Krone als Hartge-

Tab. I Einteilung der Entwicklungsstörungen (EWS) nach Schweregrad (nach von Arx 1991)

EWS 1: Schmelzverfärbungen
EWS 2: Schmelzdefekte ohne Verfärbungen
EWS 3: Schmelzdefekte mit Verfärbungen
EWS 4: Wurzelmissbildungen
EWS 5: Kronendilazerationen
EWS 6: Komplette Zahnentwicklungsstörungen («odontoma like formation»)

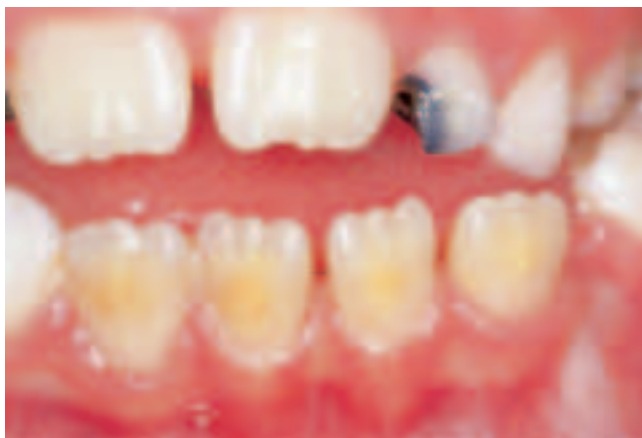

Abb. 1 7-jährige Patientin mit typischen posttraumatischen (Hypoplasien) Schmelzverfärbungen der labialen Kronenflächen aller Unterkieferinzisiven. Status nach lateraler Dislokation der Zähne 71, 72, 81 und 82 im Alter von 3 Jahren.

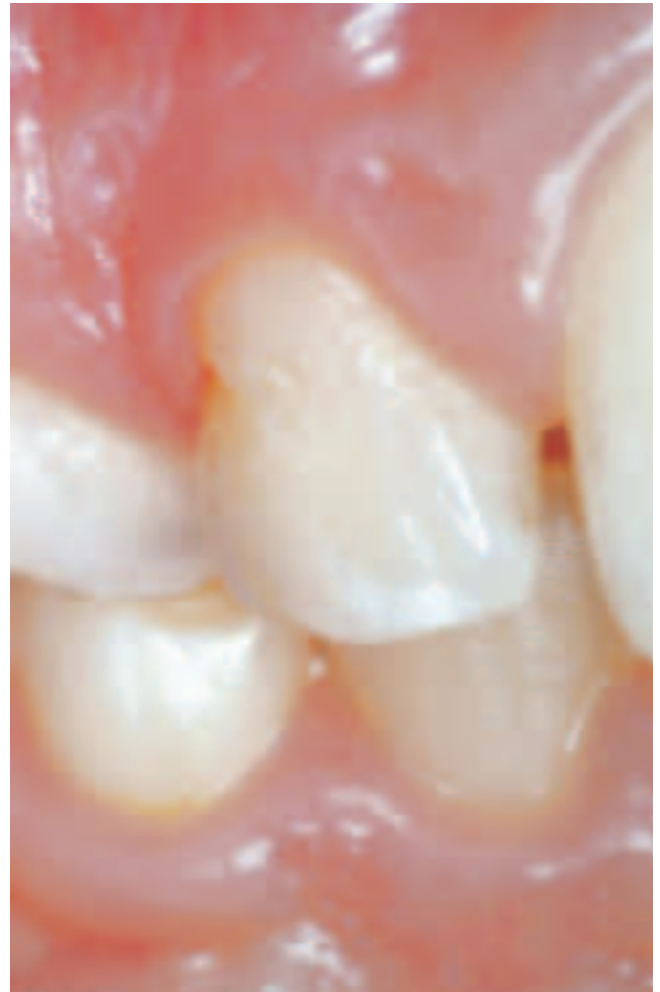

Abb. 2 10-jähriger Patient mit einem Schmelzdefekt distozervikal bei Zahn 12. Status nach lateraler Dislokation der Zähne 51 und 52 im Alter von 4 Jahren.

webskonglomerat ähnlich einem komplexen Odontom. Da auch die Wurzelbildung in diesen Fällen massiv gestört wird, brechen solche Zähne in der Regel nicht durch und müssen chirurgisch entfernt werden.

Wegen dieser breiten Vielfalt an möglichen Spätfolgen sind auch nach Milchzahnverletzungen klinische und radiologische Nachkontrollen bei Kindern im Vorschulalter indiziert. Allfällige Schädigungen an den bleibenden Zähnen werden in den meisten Fällen erst Jahre nach der Milchzahnverletzung diagnostiziert.

Ziel der vorliegenden retrospektiven Studie war es, bei 30 nachuntersuchten Patienten die Häufigkeit posttraumatischer Entwicklungsstörungen bleibender Zähne nach Milchzahntrauma zu untersuchen.

Material und Methode

Kinder, die in den Jahren 1992 bis 1996 wegen eines Milchzahntraumas unsere Klinik aufgesucht hatten und bei denen aus der Krankengeschichte anamnestiche, klinische und radiologische Daten bezüglich der Studienparameter (Unfallalter, Geschlecht, verletzte Milchzähne und Verletzungsart) erhoben werden konnten, wurden schriftlich für eine Nachkontrolle aufgebeten. Ausserdem wurde mit Hilfe der Röntgenbilder das

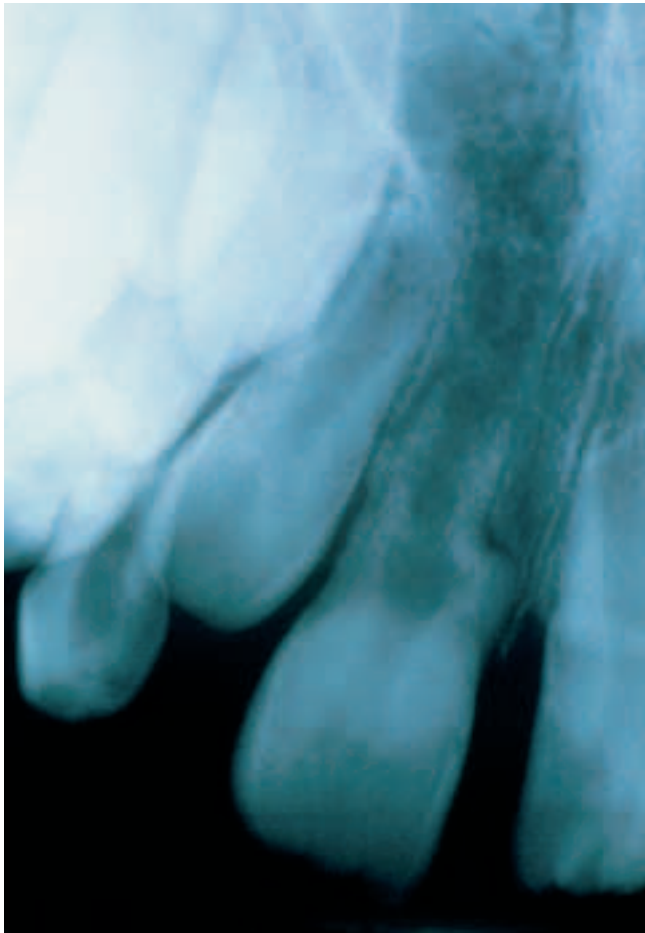


Abb. 3 7-jähriger Patient mit einer Wurzeldilazeration bei Zahn 11. Status nach Intrusion der Zähne 51 und 61 im Alter von 3 Jahren.

Entwicklungsstadium (Tab. II) der bleibenden Zähne zum Unfallzeitpunkt bestimmt.

Insgesamt folgten 30 Kinder mit 74 verletzten Milchzähnen dem Aufgebot zur Nachkontrolle. Die 30 nachuntersuchten Kinder (20 Knaben und 10 Mädchen) waren zum Unfallzeitpunkt durchschnittlich 3 Jahre und 11 Monate alt. Das jüngste Kind war 1 Jahr und 1 Monat und das Älteste 8 Jahre und 10 Monate alt.

Diese Nachuntersuchung, die im Frühjahr 2001 durchgeführt wurde, umfasste eine klinische und radiologische Befunderhebung mit Inspektion, Sensibilitätstest (CO₂-Schnee), Perkussionstest, Mobilitätstest sowie die Aufnahme von Einzelzahn- und Aufbissröntgenbildern. Im Weiteren wurde nochmals eine kurze Anamnese aufgenommen.

Die ursprünglichen Milchzahntraumata wurden in sechs Gruppen zusammengefasst: Frakturen, Kontusionen, Subluxationen,

Tab. II Einteilung der Entwicklungsstadien (ESBZ) der bleibenden Zähne zum Zeitpunkt des Milchzahntraumas

ESBZ 1: Beginnende Mineralisation der Krone («Scherbe»)
ESBZ 2: Krone weniger als zur Hälfte mineralisiert
ESBZ 3: Krone mehr als zur Hälfte mineralisiert; noch keine Wurzelbildung
ESBZ 4: Mineralisation der Wurzel hat begonnen

Extrusionen oder laterale Dislokationen, Intrusionen sowie Avulsionen. Die gefundenen posttraumatischen Entwicklungsstörungen wurden analog der in der Einleitung erwähnten Klassifikation in 6 Gruppen eingeteilt (Tab. I).

Resultate

Bezüglich der erlittenen Milchzahnverletzungen waren Subluxationen mit 22 verletzten Zähnen am häufigsten und Kontusionen mit 4 verletzten Zähnen am seltensten (Tab. III). Frakturverletzungen fanden sich in 6 Fällen. Die Verteilung der ursprünglich verletzten Milchzähne ist in Abb. 4 dargestellt. Am häufigsten waren die zentralen OK-Milchinzisiven betroffen. Eine Verletzung von Milchmolaren erfolgte nur in 2 Fällen (beide im Oberkiefer).

Bezüglich des Entwicklungsstadiums (ESBZ) der bleibenden Zähne zum Zeitpunkt des Milchzahnunfalles fand sich eine gleichmässige Häufigkeit für die Stadien 2 bis 4 (Tab. IV).

Das Durchschnittsalter der Kinder bei der Nachkontrolle betrug 9 Jahre. Das jüngste Kind war 5 Jahre und 10 Monate alt und das

Tab. III Verteilung der ursprünglichen Milchzahntaumata (n = 74)

Art der Verletzung	n
Frakturen	6
Kontusionen	4
Subluxationen	22
Extrusionen/laterale Dislokationen	20
Intrusionen	9
Avulsionen	13

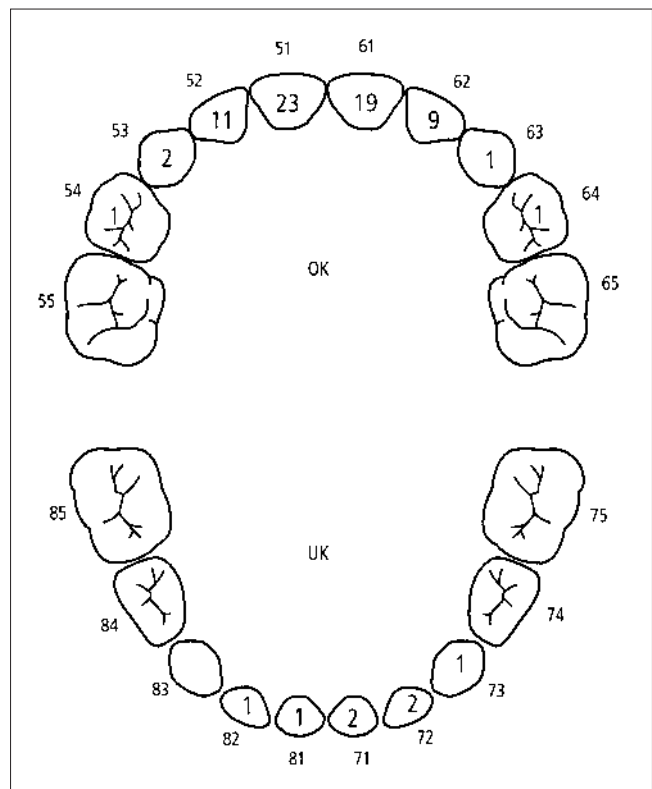


Abb. 4 Absolute Häufigkeit der durch Trauma verletzten Milchzähne (n = 74).

Tab. IV Verteilung der Entwicklungsstadien der bleibenden Zähne (ESBZ) zum Unfallzeitpunkt (n = 74)

ESBZ	n
ESBZ 1	12
ESBZ 2	21
ESBZ 3	21
ESBZ 4	20

älteste 15 Jahre und 2 Monate. Das durchschnittliche Intervall zwischen Unfallzeitpunkt und Nachkontrolle betrug 5 Jahre und 1 Monat. Das kleinste Intervall betrug 4 Jahre und das längste Intervall 6 Jahre.

Bei der Nachuntersuchung wurden bei 24 bleibenden Zähnen posttraumatische Entwicklungsstörungen diagnostiziert. In Bezug auf die 74 traumatisierten Milchzähne entspricht dies einer Rate von 32,4%. Unter diesen Entwicklungsstörungen waren Schmelzverfärbungen im Verhältnis zur Gesamtzahl der Entwicklungsstörungen mit 15 Fällen am häufigsten, gefolgt von 4 Fällen von Schmelzdefekten mit Verfärbungen. Kronendilazationen und komplette Zahnentwicklungsstörungen wurden nie diagnostiziert, Wurzelmissbildungen nur in 3 Fällen (Tab. V). Die Beziehung zwischen Unfallalter und Frequenz der posttraumatischen Missbildungen der zweiten Dentition ist in Tab. VI dargestellt.

Von diesen erwies sich das Unfallalter zwischen 2 und 3 Jahren mit 9 und das Unfallalter zwischen 5 und 6 Jahren mit 7 posttraumatischen Entwicklungsstörungen als diejenigen Altersgruppen mit den höchsten Frequenzen an posttraumatischen Entwicklungsstörungen der bleibenden Zähne. Verletzungen der Milchzähne nach dem 6. Lebensjahr (n=12) führten nicht mehr zu Missbildungen der zweiten Dentition.

Die Häufigkeit der posttraumatischen Entwicklungsstörungen in Bezug auf die Art der Milchzahnverletzung ist in Tab. VII dargestellt. Dabei führten Milchzahnintrusionen mit 5 Fällen und

Tab. V Verteilung der Entwicklungsstörungen (n = 24)

EWS	n
EWS 1	15
EWS 2	2
EWS 3	4
EWS 4	3
EWS 5	0
EWS 6	0

Tab. VI Häufigkeit der Entwicklungsstörungen der bleibenden Zähne in Bezug auf das Alter der Milchzahnverletzung (n = 74)

Unfallalter	n Zähne	n Zähne mit EWS
bis 1Jahr	0	0
1-2 Jahre	12	3
2-3 Jahre	17	9
3-4 Jahre	7	2
4-5 Jahre	13	3
5-6 Jahre	13	7
6-7 Jahre	6	0
7-8 Jahre	4	0
8-9 Jahre	2	0
Total:	74	24

Tab. VII Häufigkeit der Entwicklungsstörungen der bleibenden Zähne in Bezug auf das vorausgegangene Milchzahntrauma (n = 74)

Unfallart	n Zähne	n Zähne mit EWS
Intrusionen	9	5
Avulsionen	13	2
Extrusionen		
laterale Dislokationen	20	11
Subluxationen	22	6
Kontusionen	4	0
Frakturen	6	0

Extrusionen oder laterale Dislokationen mit 11 Fällen am häufigsten zu posttraumatischen Entwicklungsstörungen der entsprechenden bleibenden Zähne. Hingegen kam es nach Kontusionen oder Frakturen von Milchzähnen nie zu posttraumatischen Entwicklungsstörungen.

Diskussion

Die vorliegende retrospektive Studie analysierte anhand einer klinischen und radiologischen Nachuntersuchung die Häufigkeit von posttraumatischen Entwicklungsstörungen bleibender Zähne nach Milchzahnverletzungen.

Von den insgesamt 56 aufgebotenen Patienten meldeten sich 30 Patienten für die Nachuntersuchung. Die Gründe für die geringe Meldequote könnten mangelndes Interesse sowie nicht manifeste, bzw. den Eltern nicht aufgefallene Entwicklungsstörungen gewesen sein.

Bei den nachuntersuchten 30 Kindern waren ursprünglich 74 Milchzähne verletzt worden, 44 Zähne bei 20 Knaben und 30 Zähne bei 10 Mädchen.

Das häufigere Auftreten von Milchzahntraumata bei Knaben im Vergleich zu Mädchen (Geschlechtsverhältnis 2:1 in der vorliegenden Studie) konnte auch in anderen Untersuchungen bestätigt werden (VON ARX 1990, DIAB & ELBADRAWY 2000a). Der Geschlechtsunterschied ist jedoch nicht immer so deutlich wie in der bleibenden Dentition (BASTONE et al. 2000).

Wie aus Tab. III ersichtlich ist, waren die meisten Milchzahnverletzungen Dislokationsverletzungen (Extrusionen oder laterale Dislokationsverletzungen, Intrusionen, Avulsionen), wie dies auch in der Literatur beschrieben wird (MORGANTINI et al. 1986, BORUM & ANDREASEN 1998). Dies ist charakteristisch für Milchzähne, deren kurze Wurzeln sowie der relativ elastische Knochen Dislokationsverletzungen begünstigen (DIAB & ELBADRAWY 2000a).

Analog sind Frakturverletzungen im Milchgebiss deutlich seltener. In der vorliegenden Studie fanden sich nur bei 6 von den 74 Milchzahnverletzungen Frakturen.

Insgesamt fanden sich bei 24 der von uns nachuntersuchten bleibenden Zähne posttraumatische Entwicklungsstörungen. Die Häufigkeit der Entwicklungsstörungen als Folge posttraumatischer Milchzahnunfälle variiert von Studie zu Studie (KAUFMANN et al. 1990). ANDREASEN & RAVN (1971) beschrieben eine Häufigkeit von 41%, VON ARX (1991) fand hingegen nur in 23% posttraumatische Entwicklungsstörungen.

Diese Unterschiede sind durch nicht standardisierte Studiendesigns (retrospektive versus prospektive Studien), aber auch durch unterschiedliche Kohorten zu erklären. Ausserdem ist das Alter zum Zeitpunkt der Nachuntersuchung wichtig, da noch nicht durchgebrochene bleibende Zähne nur radiologisch beurteilt werden können.

Ähnlich ist hingegen bei allen Studien die prozentuale Verteilung der Formen der Entwicklungsstörungen. Schmelzhyoplasien sind die häufigsten posttraumatischen Entwicklungsstörungen (VON ARX 1991, 1995). So waren auch in der vorliegenden Studie (Tab. V) die Schmelzhyoplasien deutlich häufiger als die anderen Formen posttraumatischer Entwicklungsstörungen. Wurzelmissbildungen der bleibenden Zähne traten im untersuchten Patientengut nur in 3 Fälle auf. Kronendilatazationen oder komplette Zahnmissbildungen wurden nie gesehen (BEN-BASSAT et al. 1985).

Diese typische Verteilung der Entwicklungsstörungen nach Milchzahnunfällen lässt sich vor allem mit dem Alter der Kinder zum Unfallzeitpunkt und mit dem entsprechenden Entwicklungsstadium der betroffenen bleibenden Zähne erklären. Da die meisten Milchzahnverletzungen im Alter von 1,5–3,5 Jahren auftreten (DIAB & ELBADRAWY 2000a), also während der Mineralisation der Krone, erklärt dies die prozentuale Häufigkeit von Schmelzverfärbungen und Schmelzdefekten. Komplexe Zahnentwicklungsstörungen oder Wurzelmissbildungen treten unter anderem aus zwei Gründen seltener auf: 1) Die Unfallhäufigkeit ist für das mit diesen Entwicklungsstörungen korrelierende Alter deutlich geringer. 2) Das Auftreten dieser gravierenderen Entwicklungsstörungen ist an ein intensiveres Milchzahntrauma gebunden.

Interessant ist die Analyse der prozentualen Häufigkeit der Entwicklungsstörungen der bleibenden Zähne in Bezug auf das vorausgegangene Milchzahntrauma (Tab. VII). Hier sind deutliche Unterschiede feststellbar. So fanden sich nach Frakturen und Kontusionverletzungen von Milchzähnen nie Entwicklungsstörungen der bleibenden Zähne. Bei Kontusionen kommt es nur zu einer minimalen Läsion des Zahnhalteapparates. Das Schädigungspotenzial für den bleibenden Zahnkeim ist deshalb sehr gering und die Odontogenese der bleibenden Zähne wird kaum beeinflusst. Gleiches gilt für Frakturverletzungen der Milchzähne.

Im Gegensatz dazu kommt es nach Intrusionen von Milchzähnen in einem hohen Prozentsatz zu posttraumatischen Entwicklungsstörungen der bleibenden Zähne (DIAB & ELBADRAWY 2000c, RAVN 1976). Grund dafür ist eine direkte mechanische Verletzung des bleibenden Zahnkeimes durch die intrudierte Milchzahnwurzel.

Ähnliches gilt auch für eine palatinale bzw. linguale Dislokation der Milchzahnwurzeln in Richtung der bleibenden Zahnkeime. Im Weiteren kann auch bei diesen Dislokationsformen (laterale Dislokationen) eine intrusive Komponente vorhanden sein. Bei der Avulsion scheint hingegen das Verletzungsrisiko für die bleibenden Zähne geringer zu sein (ZILBERMANN et al. 1986, BRIN et al. 1984), wie auch die Ergebnisse der vorliegenden Studie zeigen. Bezüglich der Frequenz der Entwicklungsstörungen in Relation zum Unfallalter waren Missbildungen für das Unfallalter 2–3 Jahre und 6–7 Jahre am häufigsten (Tab. VI). In der Regel nehmen die posttraumatischen Entwicklungsstörungen mit zunehmendem Alter der verursachenden Milchzahnverletzung ab (ANDREASEN & RAVN 1971, DIAB & ELBADRAWY 2000c).

Auffällig ist in der vorliegenden Studie jedoch die hohe Anzahl an posttraumatischen Entwicklungsstörungen ($n=7$) für die Altersgruppe 5–6 Jahre. Bei den gefundenen Entwicklungsstörungen handelt es sich jedoch fast ausschließlich um Schmelzverfärbungen. Diese werden von Studie zu Studie unter Umständen unterschiedlich registriert und interpretiert (Fluorosen?). In der vorliegenden Arbeit wurden auch kleinste Schmelzverfärbungen berücksichtigt. Ausserdem kann auch die relativ kleine Anzahl der untersuchten Zähne eine Rolle gespielt haben.

Zusammenfassend kann festgestellt werden, dass die Art der Milchzahnverletzung, aber auch das Unfallalter bzw. das Entwicklungsstadium des Zahnkeimes die Form bzw. die Frequenz der posttraumatischen Missbildungen beeinflussen (ZILBERMANN et al. 1986). In der vorliegenden Studie wies jeder dritte bleibende Zahn eine auf ein Milchzahntrauma zurückzuführende Entwicklungsstörung auf. Nach Intrusionsverletzungen fand sich sogar eine Frequenz von über 50%. Gerade nach Intrusionsverletzungen sollten die Milchzähne bzw. die betroffenen Zahnkeime regelmässig nachkontrolliert werden. Mögliche Komplikationen können so frühzeitig erkannt und gezielt therapiert werden (DIAB & ELBADRAWY 2000b). Ebenfalls sollten Milchzahnverletzungen der Versicherung gemeldet werden, um mögliche Spätfolgeschäden, unter anderem der bleibenden Zähne, kostenmässig abzudecken. Im Weiteren müssen die Eltern über die möglichen Auswirkungen des Milchzahntraumas auf die bleibende Dentition aufgeklärt werden. Bei Unregelmässigkeiten in der Wechselgebissphase 1 muss an posttraumatische Entwicklungsstörungen gedacht werden, da insbesondere Wurzelmissbildungen, aber auch andere Missbildungsformen Eruptionstörungen der bleibenden Inzisiven verursachen können.

Summary

SLEITER R, VON ARX T: **Developmental disturbances of permanent teeth after injuries to their primary predecessors: A retrospective study** (in German). Schweiz Monatsschr Zahnmed 112: 214–219 (2002)

The present study evaluated posttraumatic developmental disturbances of 74 permanent teeth in 30 children, who had been treated in our department between 1992–1996 following trauma to the deciduous dentition. The recall in early 2001 included a clinical and radiographic examination. 24 of the permanent teeth showed developmental disturbances following injuries to their primary predecessors. The most frequent malformations were enamel discoloration and enamel defects. Injuries to the primary teeth that caused the majority of developmental disturbances were intrusions and lateral luxations. These results clearly show that the odontogenesis of permanent teeth can be influenced by trauma to deciduous teeth. Therefore, follow-up examinations are highly recommended after injuries to the primary dentition.

Résumé

Le présent travail examine les anomalies de développement posttraumatiques de 74 dents permanentes chez 30 enfants, qui ont consulté notre clinique entre les années 1992–1996 pour cause d'un traumatisme de dents temporaires. La réévaluation, qui a eu lieu au printemps 2001, comprenait un status clinique et radiologique. En tout, 24 dents permanentes montraient des séquelles, causées par un traumatisme de dents temporaires. Le genre de troubles du développement des dents permanentes le plus fréquemment constaté, étaient les discolorations ou les altérations de l'émail. Les intrusions ainsi que les dislocations latérales de dents temporaires engendraient le plus fréquemment des troubles de l'odontogenèse. Les résultats du présent travail montrent une fois de plus, que les traumatismes de dents temporaires peuvent influencer de façon non négligeable l'odontogenèse des dents permanentes. C'est pourquoi des contrôles suivis et à long terme sont aussi indiqués après des traumatismes de dents temporaires.

Literatur

- ANDREASEN J O, SUNDSTRÖM B, RAVN J J: The effect of traumatic injuries to primary teeth on their permanent successors I. A clinical and histologic study of 117 injured permanent teeth. *Scand J Dent Res* 79: 219–260 (1971)
- ANDREASEN J O, RAVN J J: The effect of traumatic injuries to primary teeth on their permanent successors II. A clinical and radiographic follow-up study of 213 injured teeth. *Scand J Dent Res* 79: 284–294 (1971)
- ANDREASEN J O, RAVN J J: Enamel changes in permanent teeth after trauma to the primary predecessors. *Scand J Dent Res* 81: 20–209 (1973)
- BASTONE E B, FREER T J, MCNAMARA J R: Epidemiology of dental trauma: A review of the literature. *Aust Dent J* 45: 2–9 (2000)
- BEN-BASSAT Y, BRIN I, FUKS A, ZILBERMAN Y: Effect of trauma to the primary incisors on the permanent successors in different developmental stages. *Pediatric Dent* 7: 37–40 (1985)
- BEN-BASSAT Y, BRIN I, ZILBERMAN Y: Effects of trauma to the primary incisors on their permanent successors: multidisciplinary treatment. *J Dent Child* 56: 112–116 (1989)
- BORUM M K, ANDREASEN J O: Sequelae of trauma to the primary maxillary incisors. I. Complications in the primary dentition. *Endod Dent Traumatol* 14: 31–44 (1998)
- BRIN I, BEN-BASSAT Y, FUKS A, ZILBERMAN Y: Trauma to the primary incisors and its effect on the permanent successors. *Pediatr Dent* 6: 78–82 (1984)
- DIAB M, ELBADRAWY H E: Intrusion injuries of the primary incisors. Part I: Review and management. *Quint Int* 31: 327–334 (2000a)
- DIAB M, ELBADRAWY H E: Intrusion injuries of the primary incisors. Part II: Sequelae affecting the intruded primary incisors. *Quint Int* 31: 335–341 (2000b)
- DIAB M, ELBADRAWY H E: Intrusion injuries of the primary incisors. Part III: Effect on the permanent successors. *Quint Int* 31: 377–384 (2000c)
- KAUFMANN A Y, KEILA S, WASERSPRUNG D, DAYON D: Developmental anomaly of the permanent teeth related to traumatic injury. *Endod Dent Traumatol* 6: 183–188 (1990)
- MARAGAKIS G M: Crown dilaceration of permanent incisors following trauma to their primary predecessors. *J Clin Pediatr Dent* 20: 49–52 (1995)
- MORGANTINI J, MARECHAUX S C, JOHO J P: Traumatismes dentaires chez l'enfant en age préscolaire et répercussions sur les dents permanentes. *Rev Mens Suisse Odontostomatol* 96: 432–440 (1986)
- PRABHAKAR A R, SUBBA REDDY V V, BASSAPPA N: Duplication and dilaceration of a crown with hypercementosis of the root following trauma: A case report. *Quint Int* 29: 655–657 (1998)
- RAVN J J: Developmental disturbances in permanent teeth after intrusion of the primary predecessors. *Scand J Dent Res* 84: 137–141 (1976)
- THYLSTRUP A, ANDREASEN J O: The influence of traumatic intrusion of primary teeth on their permanent successors in monkeys. *J Oral Pathol* 6: 296–307 (1977)
- VON ARX T: Traumatologie im Milchgebiss (I): Klinische und therapeutische Aspekte. *Schweiz Monatsschr Zahnmed* 100: 1195–1204 (1990)
- VON ARX T: Traumatologie im Milchgebiss (II): Langzeitergebnisse sowie Auswirkungen auf das Milchgebiss und die bleibende Dentition. *Schweiz Monatsschr Zahnmed* 101: 57–69 (1991)
- VON ARX T: Developmental disturbances of permanent teeth following trauma to the primary dentition. *Aust Dent J* 38: 1–10 (1993)
- VON ARX T: Milchzahnintrusionen und Odontogenese der bleibenden Zähne: Entwicklungsstörungen bleibender Zähne nach Intrusionsverletzungen von Milchzähnen. *Schweiz Monatsschr Zahnmed* 105: 11–17 (1995)
- ZILBERMANN Y, FUKS A, BEN-BASSAT Y, BRIN I, LUSTMANN J: Effect of trauma to primary incisors in root development of their permanent successors. *Pediatr Dent* 8: 289–293 (1986)