

# Den Blick schärfen dank Master in Implantologie

Mit Dr. med. dent. Pierre Magnin, Fachzahnarzt für Oralchirurgie aus Biel, hat ein weiterer Schweizer das berufsbegleitende zweijährige Zusatzstudium «Master of Science in Oral Implantology» erfolgreich abgeschlossen. Die Suche nach einer strukturierten, europaweit anerkannten Weiterbildung führte ihn nach Berlin.

Anna-Christina Zysset, Redaktorin (Foto: zvg)

**Redaktorin: Als Inhaber einer oralchirurgischen Praxis sind Sie regelmässig nach Deutschland gefahren, um einen Master-Titel zu erwerben. Weshalb nahmen Sie diesen weiten Weg auf sich?**

Dr. med. dent. Pierre Magnin: «Meines Wissens haben in der Schweiz niedergelassene Zahnärzte keine Möglichkeit, sich berufsbegleitend mit einem europaweit anerkannten Abschluss weiterzubilden. Die Master-Ausbildung der DGI erfolgt in Kooperation mit der privaten Steinbeis-Hochschule Berlin. Der Master-Titel ist staatlich anerkannt und entspricht den Bologna-Richtlinien.»

**Was vermissen Sie denn in der Schweiz?**

«Zwar ist das Angebot an Kursen und Tagungen in der Schweiz gross und qualitativ gut. Jedoch fehlt es an Strukturierung und Koordination der Inhalte. Nicht selten treffen wir mehrmals die gleichen Referenten mit den gleichen Vorträgen.»

**Mit der Entwicklung Schritt halten**

**Die Implantatanbieter bieten zusammen mit neuen Verfahren auch die nötige Weiterbildung an. Genügen diese Kurse nicht?**

«Obwohl ich mich über neue Verfahren in Kursen und Kongressen informiere und diese mit gutem Erfolg in meiner Praxis anwende, wollte ich den Stand meiner Kenntnisse überprüfen, die-

sen mit anderen Meinungen konfrontieren und verbessern. In den 10 Jahren meiner implantologischen Tätigkeit an der Universität und in der Privatpraxis hat sich einiges geändert, nehmen wir nur als Beispiel die geführte Implantation (guided surgery) und die Verbreitung der digitalen Volumentomografie.

Dank dem Masterlehrgang konnte ich mein Wissen und Können aktualisieren. Zudem kam es zu bereichernden Gesprächen mit den Referenten und Kursteilnehmern. Da die Kurse jeweils in der Klinik oder Praxis des Referenten stattfanden, war es möglich, die Live-Operationen unter unterschiedlichsten Praxisbedingungen mitzuerleben. Interessant dabei war auch die Einsicht in die völlig verschiedenen Praxisorganisationen.»

**Können Sie mir etwas über die Lerninhalte sagen?**

«Der Lehrgang besteht aus 24 dreitägigen Modulen, einer Auslandswoche, einer Thesis und einer Abschlussprüfung mit Thesisverteidigung. Beinahe alle wichtigen Themen für die Implantologie werden angesprochen. Neben dem theoretischen Unterricht werden je nach Thema Live-Operationen oder praktische Übungen durchgeführt. Am Schluss eines jeden Moduls erfolgt eine theoretische Lernstoffkontrolle.»



Dr. med. dent. Pierre Magnin

Pierre Magnin, Fachzahnarzt für Oralchirurgie aus Biel wurde am 29. November 2008 in Frankfurt am Main von der Deutschen Gesellschaft für Implantologie (DGI) der Master of Science in Oral Implantology verliehen. Mit Pierre Magnin hat ein weiterer Schweizer das zweijährige Zusatzstudium berufsbegleitend absolviert.

Pierre Magnin führt seit fünf Jahren mit Erfolg eine spezialisierte Praxis für Implantologie und Oralchirurgie in Biel. In seiner Praxis arbeitet Pierre Magnin mit mehreren Implantatsystemen. Die Planung erfolgt computernavigiert unter Einbezug von dreidimensionalen Röntgenbildern sowie mit Computerunterstützung. Im Interesse von uns Überweisern und Patienten hat sich der ausgebildete Oralchirurgie zu diesem Zusatzstudium in Deutschland entschlossen.

Es gratulieren Dr. med. dent. Dieter Stuck, Biel und Herr Dr. Gerhard Thomke, Fachzahnarzt für Oralchirurgie, Biel

**Wie lautet Ihre Thesis?**

«Welchen Einfluss hat die Entnahmemethode auf die Struktur vom autogenen partikulären kortikalen Knochen? Ein Vergleich zwischen zwei piezoelektrischen Einheiten und einem Einweg-Knochenschaber.»

**Wie kamen Sie zu diesem Thema?**

«Ich setze ca. 60–70% aller Implantate mit einer zweizeitigen oder simultaner Knochenaugmentation. Ich wollte anhand einer histomorphologischen Untersuchung abklären, ob ein bestimmtes Verfahren für die Entnahme geeigneter ist als ein anderes. Für diese Studie wurden Knochen-späne unter klinischen Bedingungen mit drei unterschiedlichen Verfahren entnommen und histomorphologisch untersucht.»

**Wie haben Sie sich organisiert, damit Ihre Praxistätigkeit nicht darunter gelitten hat?**

«Es war nicht möglich, den Praxisausfall ganz zu vermeiden. Die häufigen Abwesenheiten kompensierte ich durch längere Arbeitszeiten und durch die Öffnung der Praxis am Samstag. Glücklicherweise haben mein Praxisteam und meine Lebensgefährtin Verständnis gezeigt und diese zusätzliche Belastung mitgetragen. Aufwand und Arbeitsausfall sind trotzdem beträchtlich und sollten beim Entscheid, eine solche Weiterbildung zu beginnen, mitberücksichtigt werden.»

**Der Implantatmarkt ist ein wachsender Markt. Es erstaunt deshalb wenig, dass immer mehr Anbieter auftauchen. Verfügen Sie nun über Messkriterien, um die Spreu vom Weizen unterscheiden zu können?**

«Ein Modul wurde allein den wissenschaftlichen Arbeiten und der Analyse von Studien und Publikationen gewidmet. Zahlreiche Implantatsysteme und Materialien wurden während der gesamten Ausbildung kritisch vorgestellt. Diverse Produkte konnten wir auch am Modell anwenden. Ich denke schon, dass ich die Informationen und Marketingargumente von Anbietern heute objektiver beurteilen kann.»

**Die Besonderheiten der Spezialpraxis**

**Sie führen eine oralchirurgische Praxis. Wie gross ist der zeitliche Anteil, den Sie auf die Implantologie anwenden?**

«Mittlerweile beträgt die Implantologie um die 40–50 Prozent meiner Praxistätigkeit. Dieser Anteil hat zugenommen, anfänglich war er deutlich geringer. Ich erkläre es mir einerseits damit, dass die Implantologie in den Praxen meiner Überweiser an Bedeutung gewinnt, und andererseits, dass mit wachsendem Vertrauen mehr Patienten überwiesen werden. Die Komplexität der überwiesenen Fälle ist ebenfalls gestiegen.»

**Führen Sie auch allgemein Zahnmedizinische Arbeiten durch?**

«Ich führe selber keine allgemein Zahnmedizinischen Arbeiten durch. Dank der Zusammenarbeit mit ein paar prothetisch sehr versierten und ausgewiesenen Überweisern kann ich auch komplexe, hochstehende Sanierungen oder Versorgungen anbieten.

Ich führe meine Praxis auf der Überweisungsbasis und habe meine Tätigkeit auf Oralchirurgie, Implantologie und Parodontalchirurgie eingeschränkt. Dafür bemühe ich mich, diese Dienstleistungen auf einem sehr hohen Niveau unter Einbezug der modernsten Diagnostik-, Planungs- und Therapiemittel anzubieten. Deshalb enthält meine Praxis einen Operationssaal, eine DVT-Anlage und ist mit einer 3-D-Planungssoftware ausgerüstet.»

**Wie schwierig ist es, ein Netz an Überweisern aufzubauen?**

«Es ist nicht einfach. Die Dauer der Aufbauphase kann man schlecht voraussagen. Es braucht Geduld und viel Engagement. Es gibt kein allgemeingültiges Erfolgsrezept. Ein Netz aufzubauen, ist das eine, die Vertrauensbeziehung aufrechtzuerhalten und zu intensivieren, ist das andere. Für mich ist der beste Weg sicher der persönliche und offene Kontakt mit den Kollegen.»

**Wie unterscheidet sich die Spezialpraxis von der Allgemeinpraxis?**

«Im Unterschied zu einer Allgemeinpraxis müssen die Ansprüche und Erwartungen von zwei Klienten, dem Patienten und dem Überweiser zur vollen Zufriedenheit der beiden Parteien erfüllt werden. Einige wichtige Parameter sind aus meiner Sicht erfolgsbestimmend:

- Die Qualität der Behandlung und der Betreuung;
- Das Angebot an zeitgemässer Infrastruktur, an Diagnostik- und Behandlungsmitteln;
- Flexibilität dem Patienten und Überweiser gegenüber;
- Gute, offene Kommunikation mit dem Überweiser samt Information über die Planung sowie den Fortschritt der Behandlung;
- Auf Wunsch eine umfassende implantologisch-prothetische Dienstleistung für den Überweiser.

Neben diesen Aspekten der Praxisführung scheint es mir sehr wichtig, die eigenen Kenntnisse und Kompetenzen auf höchstem Niveau zu erhalten. Die Kollegen, die mir ihre Patienten anvertrauen, sind zum Teil sehr anspruchsvoll und erwarten eine Top-Behandlung ihrer Patienten in allen Belangen.



Prof. Dr. med. dent. Anton Sculean

den internationalen Fachzeitschriften. Neben einem hohen kumulierten Impact Factor weist er bereits mehr als 1200 Zitierungen auf, was in Anbetracht seines Alters weit überdurchschnittlich ist. Wir sind überzeugt, dass er den ZMK Bern mit seiner Forschungsexpertise und seinem ausgezeichneten internationalen Beziehungsnetz helfen wird, die hoch gesteckten Ziele für die nächsten fünf Jahre in der Forschung zu erreichen.


**Ein starkes Duo an der Spitze der Klinik für Parodontologie**

Mit PD Dr. Giovanni Salvi wird Professor Anton Sculean eine äusserst kompetente Rechte Hand zur Seite stehen: Giovanni Salvi, welcher die Klinik ad interim hervorragend geführt hat, wird das Amt des stellvertretenden Klinikdirektors übernehmen. Er wird insbesondere die Verantwortung für das Weiterbildungsprogramm übernehmen.

Mit dem Duo Sculean/Salvi konnte eine vielversprechende Lösung gefunden werden. Wir vertrauen darauf, dass sich die beiden bestens ergänzen und so ein starkes Team bilden werden. Wir heissen Prof. Sculean an den ZMK Bern ganz herzlich willkommen und wünschen ihm und Giovanni Salvi viel Erfolg bei ihrer neuen Tätigkeit.

**Universitätsnachrichten Bern**

**Prof. Dr. med. dent. Anton Sculean gewählt!**



**Am 12. November 2008 hat der Regierungsrat Prof. Dr. Anton Sculean zum ordentlichen Professor und Direktor der Klinik für Parodontologie der Zahnmedizinischen Kliniken der Universität Bern ernannt.**

Prof. Dr. med. dent. Daniel Buser, Geschäftsführender Direktor (Foto: zvg)

«Na endlich!», möchte man sagen: Mit der Wahl von Prof. Sculean ist auch der letzte Lehrstuhl an den ZMK Bern besetzt worden. Der neue Direktor der Klinik für Parodontologie wird sein Amt auf den 1. Dezember 2008 antreten.

Prof. Sculean absolvierte sein Studium an der Semmelweis Universität in Budapest. 1994 doktorierte er an der Westfälischen Wilhelms-Universität-Münster. 1997 erwarb er einen Master of Science in Periodontology am Royal Dental College, Aarhus, Dänemark, bei Prof. Karring. 2001 folgte dann die Habilitation an der Universität des Saarlandes, Homburg.

Seit 2005 leitete er die Abteilung für Parodontologie an der Radboud Universität Nijmegen, Holland.

Mit seinen 43 Jahren verfügt Prof. Sculean über einen hervorragenden wissenschaftlichen Leis-

tungsausweis, hat er doch mehr als 120 Originalarbeiten publiziert, die meisten davon in führen-



**MediBank**

Die Schweizer Bank für freie Berufe

**Private Vermögens- und Finanzplanung**

Bahnhofstrasse 8+10, 6301 Zug  
Tel. 041 726 25 25 / Fax 041 726 25 26 / E-Mail: [direktion@medibank.ch](mailto:direktion@medibank.ch)

**Kontaktperson: Christine Ehrat, lic. oec. publ., Direktwahl: 041 726 25 34**

## Kongresse / Fachtagungen

50 Jahre Zahnärztliche Altklinikerschaft Basel

### Still doing it with entoothiasm

**Die Altklinikerschaft Basel feierte am 25. Oktober ihr 50-Jahr-Jubiläum. Für diesen Anlass wurden die geschichtsträchtigen Räumlichkeiten des Holsteinerkellers an der Hebelstrasse angemietet. Weit über 60 Mitglieder folgten der Einladung. Zur Begrüssung erhielten alle ein extra für diesen Anlass entworfenes T-Shirt mit der Aufschrift «50 Jahre ZABASEL: still doing it with entoothiasm».**

Mauro Amato, Dario Arnold, Nicolas Lienert und Clemens Walter (Foto: zvg)

Der Andrang zur diesjährigen Generalversammlung war so gross, dass an vielen der stilvoll gedeckten Tische zusätzliche Stühle benötigt wurden. Nach dem Apéro und einem feinen Antipasti-Buffet eröffnete der langjährige Präsident Chris Traianou die Versammlung. Er führte wie jedes Jahr souverän durch die Traktandenliste und konnte mit seiner lockeren Rhetorik einmal mehr die Anwesenden in seinen Bann ziehen. Er erzählte abschliessend kurz von seiner damaligen Vision der Altklinikerschaft, die er vor zehn Jahren bei seinem Antritt des Präsidiums hatte, und konnte stolz verkünden, die Altklinikerschaft aus der damals misslichen Situation wieder in einen Verein mit aktiven und motivierten Mitgliedern geführt zu haben. Revisor Flavio Brunner hiess den Kassenbericht und die Buchhaltung von Kassier Mauro Amato gut, und die anwesenden Mitglieder erteilten dem Vorstand für seine Tätigkeit im vergangenen Jahr Entlastung. In einer feierlichen Rede verabschiedete Urs Sandmeier seinen Nachfolger aus dem Präsidentenamt und stellte den neuen Präsidenten Babür Taner vor. Dieser wurde unter grossem Applaus zum neuen Präsidenten gewählt. Babür Taner hat eine eigene Privatpraxis in Basel, arbeitete mehrere Jahre auf der Klinik für Zahnerhaltung unter Professor Roland Weiger an der Uni Basel, ist seit mehreren Jahren Mitglied der «Altklinikerschaft Basel» und hat dieses Jahr das Schweizerische Staatsexamen an der Uni Basel nachgeholt. Der weitere Vorstand wird wie bisher von den Altklinikern Marc Bandi, Claudius Wiedmer, Urban Dolenc und Mauro Amato gebildet. Im Beisitz finden sich die Mitglieder Chris Traianou, Dario Arnold, Yves Lorant, Nicolas Lienert und Leonard Büttel. Zur allgemeinen Erleichterung wurde entschieden, den Jahresbeitrag bei 40 CHF jährlich zu belassen.

Neben Organisation und Sponsoring verschiedener Feiern, wie dem «Odontoblasten-Fest», dem «Niggi-Näggi» oder dem Semesterendfest für die Studentenschaft, zeigen die Altkliniker ihr

soziales Engagement bei der Unterstützung des «Kambodscha-Projektes». Seit vier Jahren fahren in der vorlesungsfreien Sommerzeit einige Studenten nach Kambodscha und leisten in mehreren Kinderdörfern zahnärztliche Entwicklungshilfe. Die Studentinnen Lucia Demont, Monika Zurfluh und Sandra de Sousa stellten an diesem Abend die Reise des Sommers 2008 mit einem kleinen Vortrag vor. Neben kleinen Füllungen und Extraktionen lag der Schwerpunkt vor allem auf einer nachhaltigen Veränderung der Mundhygienegegewohnheiten.

Anschliessend folgte ein Rückblick auf die Gründungszeit der Altklinikerschaft. In einem informativen und anekdotenreichen Vortrag berichtete der Altkliniker Knut Buch-Hansen über erheiternde Erlebnisse und dramatische Auseinandersetzungen während seiner Studienzeit in Basel. Zudem erzählte er allen Anwesenden die spannende Geschichte, wieso es 1958 zur Zwangsauflösung der «Vereinigung ehemaliger Studierender» und zu einer sofortigen Neugründung der «Zahnärztlichen Altklinikerschaft» gekommen ist.

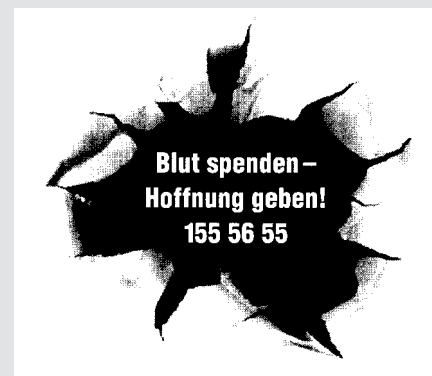Danach stellte Altkliniker Lorenz Brauchli in einer informativen Rede die kieferorthopädische Ab-

teilung der Uni Basel vor, die unter der administrativen Leitung von Professor Hans-Florian Zeilhofer steht und klinisch durch Lorenz Brauchli geführt wird.

Beendet wurde der offizielle Teil mit einem Trommelwirbel und Gedichten von Altkliniker Gerhard Saubermann.

Bei einem gutem Nachtessen und spannenden Gesprächen konnten die Anwesenden ihre beruflichen und privaten Erlebnisse austauschen und einige neue Kontakte knüpfen. Viele Mitglieder liessen den gelungenen Abend «traditionell» im Atlantis ausklingen.

Die «Zahnärztliche Altklinikerschaft Basel» steht allen Absolventen des Zahnmedizinstudiums an der Universität Basel sowie langjährigen Assistenten, Oberassistenten und Professoren der Universitätskliniken für Zahnmedizin in Basel offen. Sie hat als Ziel, die wissenschaftliche Forschung an den Universitätskliniken für Zahnmedizin zu unterstützen und die Pflege von Freundschaft und Kollegialität unter den Mitgliedern zu pflegen. Sie ist angegliedert an die Ehemaligenorganisation «AlumniBasel» der Uni Basel und fördert den Kontakt zwischen den Universitätskliniken und seinen Absolventen. Bei Interesse an einer Mitgliedschaft und dem Veranstaltungsprogramm kann man sich über die aktualisierte Website unter [www.zabasel.ch](http://www.zabasel.ch) weiter informieren.



Mitglieder vom ZA Basel Vorstand 2008, v. l. n. r.: Babür Taner, Christian Traianou, Yves Lorant und Urban Dolenc



Bericht über die Tagung «Digitale Volumetomografie in der zahnärztlichen Praxis» vom 25. Oktober 2008 in Zürich

## DVT: Echter Fortschritt oder teures Spielzeug?

**Mit der Digitalen Volumetomografie hat die dritte Dimension endgültig Einzug in die zahnärztliche Bildgebung gefunden. Durch die Besonderheiten dieser Technologie werden zusätzliche Informationen verfügbar, die bisher anderen bildgebenden Verfahren und Indikationsstellungen vorbehalten waren. Echter Fortschritt oder teures Spielzeug? Die aktuellen Möglichkeiten, aber auch Limitationen der DVT standen im Zentrum eines Symposiums, welches unter der Leitung von Dr. Nils Leuzinger, International Concepts, Pfäffikon, und PD Dr. Gerold Eyrich, Zürich, unter dem Patronat der SGDMFR am 25. Oktober 2008 im Hotel Marriott in Zürich durchgeführt wurde.**

Thomas Vauthier, Möhlin (Text und Fotos)

Durch zahlreiche Neuerungen hat sich die bildgebende Diagnostik in den letzten Jahren fast unbemerkt zu einem der spannendsten und interessantesten Fachgebiete in der Zahnheilkunde entwickelt. Es stehen heute neben der intraoralen Radiografie, die immer die Basis der Zahnmedizin bleiben wird, auch extraorale Systeme zur Verfügung, die zum Teil speziell für die Zahnmedizin entwickelt wurden.

Auf Basis herkömmlicher Computertomografen entwickelte sich in den letzten Jahren eine neue Gerätegeneration, die sogenannten Digitalen Volumetomografen (DVT), im englischen Sprachgebrauch auch treffender CBCT (*Cone Beam CT*) genannt. Diese Geräte bilden durch ein kegelförmiges Strahlenbündel das zu untersuchende Volumen in einem einzigen Umlauf ab. Bei herkömmlichen Tomografen erfolgt die Erfassung durch einen fächerförmigen Strahl in mehreren Umdrehungen um das abzubildende Objekt. Die Grösse des dargestellten, meist zylinderförmigen Volumens wird als Field Of View (FOV) charakterisiert und variiert zwischen 4×4 cm und 19×24 cm.

### Was ist ein digitaler Volumetomograf?

Dr. Luca Signorelli, Klinik für Kieferorthopädie und Kinderzahnmedizin, ZZMK Universität Zürich

Die theoretischen Grundprinzipien und ersten klinischen Anwendungen der Computertomografie verdanken wir Godfrey Hounsfield und Alan Cormack, die 1971 das erste CT am Menschen darstellen konnten. Beide Forscher erhielten 1979 für ihre bahnbrechenden Arbeiten gemeinsam den Nobelpreis in Medizin. Der Name von Hounsfield ist übrigens in der gleichnamigen



Dr. Luca Signorelli präsentierte die Grundlagen der DVT und die wichtigsten Charakteristika der heute verfügbaren Geräte.

Skala verewigt, die bis heute die linearen Absorptionskoeffizienten verschiedener Materialien im CT als Hounsfield units beschreibt. Das erste kommerzielle DVT-Gerät, NewTom 9000, wurde 1997 von einer italienischen Firma eingeführt. Seither gab es auf diesem Gebiet unglaubliche Fortschritte und ständig kommen neue Geräte auf den Markt – aktuell sind es über 20 Modelle! Heute muss zwischen zwei Grundtypen von DVTs unterschieden werden: während 12-Bit-Geräte maximal 4096 Grauwerte darstellen können, steigt dieser Wert auf 16 384 Grauwerte bei 14-Bit-Geräten, die somit eine differenziertere Darstellung erlauben. Ein anderer wichtiger Parameter ist die maximale Auflösung, denn die entsprechende Datensatzgrösse wächst nicht linear, sondern kubisch ( $X^3$ ): Bei einer Auflösung von 0,4 mm ist der generierte Datensatz 11,3 MB gross, bei

einer Auflösung von 0,125 mm jedoch schon 370 MB. Man kann sich vorstellen, dass dies erhebliche Auswirkungen auf die benötigte Rechenleistung, den Speicherplatz und Typ der Archivierung hat. Die Datenmenge ist ausserdem abhängig von der Grösse des untersuchten Gebietes. Bei einem Fenster von 6×6 cm fallen 800 MB an, bei 8×8 cm über 1 GB.

Ein weiterer Unterschied ist die Technologie des strahlenempfangenden Sensors. Bis vor kurzem wurden hauptsächlich CCD (Charged Couple Device oder Detector) verwendet. Der Nachteil ist, dass diese einen zwischengeschalteten Bildverstärker benötigen. Die heutige Tendenz geht eindeutig Richtung Flat Panel Detectors (FPD), welche die Bilddaten direkt und ohne Zusatzinstallation erzeugen.

### Indikationen für die Bildgebung mittels DVT

PD Dr. Gerold Eyrich, Klinik und Poliklinik für Kiefer- und Gesichtschirurgie, UniversitätsSpital Zürich

Der Referent begann seinen Vortrag mit einigen allgemeinen Betrachtungen zum Strahlenschutz und der diesbezüglichen juristischen Grundlagen. Erfordert die Fragestellung tendenziell drei oder mehr Aufnahmen, ist das DVT sinnvoller als konventionelle Bilder. Desgleichen wenn die dreidimensionale Abbildung für die Fragestellung entscheidend ist. Je mehr die Weichteilkomponenten von Interesse sind, sollen eher MRI oder konventionelles CT statt DVT zum Einsatz kommen.

Die vorgestellte Indikationsliste der dreidimensionalen Schnittbildverfahren umfasst acht Hauptgebiete, von denen an dieser Stelle nur die relevantesten erwähnt seien. Es sind dies die räumliche Darstellung von dentoalveolären pathologischen Veränderungen sowie von Form- und Lageanomalien von Zähnen und deren Relation zu Nachbarstrukturen (Zahnwurzeln, Kiefer- und Nasenhöhle, Nervenverläufe). Weiter können odontogene Tumoren und Pathologien des Knochens diagnostiziert werden. Bei Tumoren oder Osteomyelitis fehlt jedoch häufig eine genügende Darstellung der Weichteile (Ausdehnung? Kapsel?). Hier sind CT und MRI überlegen. Auch bei der Untersuchung der Kiefergelenke sind der Diskus und Bandapparat nur im MRI zu sehen; DVT-Aufnahmen können jedoch die knöchernen Veränderungen des Gelenks überlagerungsfrei und detailgenau darstellen.

In der Kiefer- und Gesichtstraumatologie wird bei Weichteilbeteiligung ein konventionelles CT gefordert. Trotzdem reicht ein DVT, um die Sicherheit der Frakturdiagnostik, insbesondere im Mittelgesicht und im Kiefergelenksbereich, erheblich zu verbessern. Sowohl CT als auch DVT haben als extraorale Aufnahmetechniken in die-



Dr. Nils Leuzinger und PD Dr. Gerold Eyrych waren die Initiatoren und Organisatoren dieser interessanten Tagung mit über 210 Teilnehmern.

sem Gebiet einen grossen Vorteil in Bezug auf den Komfort des traumatisierten Patienten. Auf die Indikationen Kieferhöhlenerkrankungen, Speichelsteine und Implantologie respektive chirurgische Navigation wird hier nicht speziell eingegangen.

Nach dem Vortrag von *Dr. Dr. Heinz-Theo Lübbers*, Klinik und Poliklinik für Kiefer- und Gesichtschirurgie, UniversitätsSpital Zürich, zum Thema «DVT-Einsatz in der Kiefer- und Gesichtschirurgie», folgte *Dr. Dorothea Berndt*, Klinik für zahnärztliche Chirurgie, Radiologie, Mund- und Kieferheilkunde, Universitätskliniken für Zahnmedizin der Universität Basel, mit dem im Programm nicht angekündigten Referat «Praxisrelevante Anatomie und Normvarianten in der Digitalen Volumetomografie». In beiden Referaten wurden weitere Vorteile des DVT in Diagnostik und The-

rapie vorgestellt. Insbesondere erwähnte die Spezialistin aus Basel die Prävention von Nervverletzungen und das Management von Komplikationen.

#### Wo steht das DVT in der Endodontologie, Parodontologie und Kariologie?

*Dr. Daniel Wolf*, Station für Zahnfarbene und Computerunterstützte Restaurationen, Zürich Dass neue Techniken nicht immer der konventionellen Bildgebung überlegen sind, machte dieser Vortrag deutlich. Und das reflektiert sich auch in der Literatur, die bei weitem nicht homogen ist. Für die Diagnostik von Karies in frühen Stadien müsste der Schnitt im DVT exakt durch die Approximallfläche verlaufen, was in der Praxis nur schwer zu erreichen ist. Kavitationen und Defektgrösse sind zwar relativ gut zu

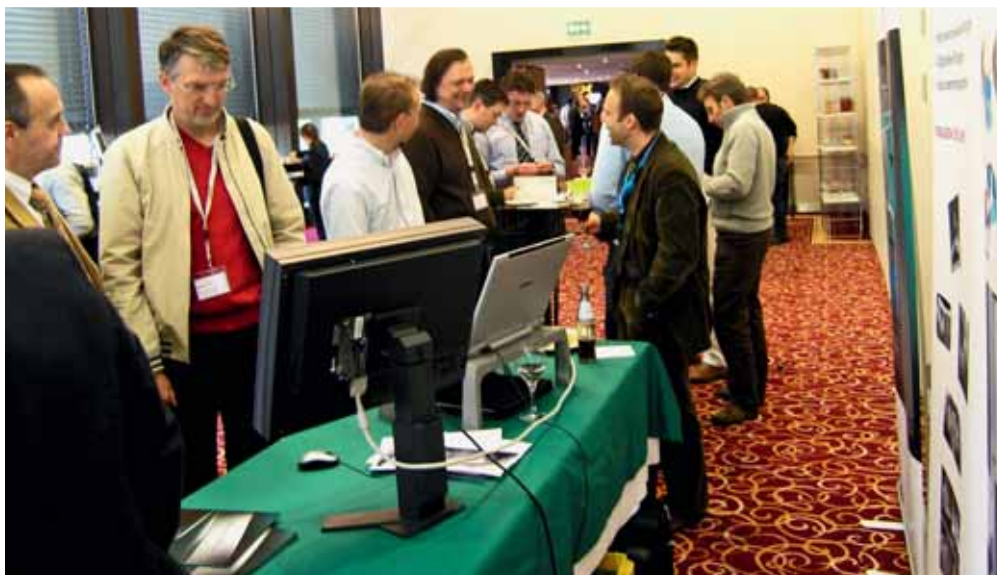erkennen, Bitewings sind jedoch in der Detailschärfe überlegen. Auch im Vergleich zu Digora gibt es keinen wesentlichen Unterschied. Das grösste Problem der DVT ist die Streustrahlung durch bestehende metallische Füllungen, Wurzelstifte (auch Gutta Percha!) und Kronen. Zurzeit kann die DVT weder konventionelle Röntgenbilder, speziell Bitewings, noch die klinische Untersuchung konkurrenzieren.

In der Endodontologie sind im DVT 30 Prozent mehr apikale Läsionen erkennbar als in der Panoramaschichtaufnahme. Auch im Vergleich zum CT ist das DVT aufgrund der höheren Auflösung und der reduzierten Strahlendosis die Methode der Wahl. Die Darstellung der dreidimensionalen Wurzelanatomie (Anzahl Kanäle/Krümmung), die Abgrenzung interne/externe Resorption und – besonders in der chirurgischen Endodontologie – die Abbildung wichtiger Nachbarstrukturen wie Nerven, Sinus etc. sind weitere Vorteile der DVT. In der Parodontologie werden im konventionellen Zahnfilm knöcherne Defekte oft durch die Kompakta oder Zahnwurzeln überdeckt. Auch die Furkationsbeteiligung ist in der zweidimensionalen Projektion problematisch. Das DVT erlaubt hingegen eine räumliche Beurteilung von Defekten und der Furkationen. Dies kann für die chirurgische Planung von erheblicher Bedeutung sein. Auch bei der Patientenaufklärung sind dreidimensionale Darstellungen von grossem Nutzen.

#### DVT und schablonengeführte Implantologie

*PD Dr. Ronald Jung und Dr. Daniel Schneider*, Klinik für Kronen- und Brückenprothetik, ZZMK, Zürich

Glaubt man den Anpreisungen der einschlägigen Werbebotschaften, werden dank der Verwendung von Bohrschablonen in der Implantologie



In den Pausen bot die Ausstellung die Gelegenheit, verschiedene DVT-Systeme kennenzulernen und mit den Vertretern der Anbieterfirmen zu diskutieren.



# SPITZEN-PROTHETIK – EISKALT KALKULIERT PROTHÈSES DENTAIRES DE POINTE CALCULÉES AU PLUS JUSTE !



**Günstig:** Zuverlässige Produktion in Asien  
*Compétitif : production fiable en Asie*

**Genau:** Höchste Präzision und Qualität  
*Rigoureux : précision et qualité de haut niveau*

**Schnell:** Nur 10 Arbeitstage Lieferzeit  
*Rapide : livraison dans les 10 jours*

**GARANTIERTE QUALITÄT, ÜBERZEUGENDER PREIS.**  
*QUALITÉ GARANTIE, PRIX CONVAINCANT.*

**DENTRADE**  
SCHWEIZ  GmbH

Kontaktieren Sie uns:  
*Contactez nous :*

**Dentrade Schweiz GmbH**  
Seestrasse 1013, 8706 Meilen  
Tel.: 044 925 11 55 Fax: 044 925 11 56  
post@dentrade.ch www.dentrade.org

«Träume wahr». Keine chirurgische Knochenfreilegung, minimale postoperative Beschwerden, maximale Reduktion der Behandlungsdauer ... Die Implantatinsertion verspricht vergleichbar zu werden mit dem Legen einer Füllung. Soweit der Traum. Was aber sind die Realitäten?

Dieser interaktive Vortrag mit zwei Referenten bot einen spannenden Überblick der rasanten Entwicklungen auf dem Gebiet der computergestützten Navigation in der implantologischen Chirurgie. Auf dem Gebiet der Diagnostik ist der herausragende Vorteil der DVT die Möglichkeit, die Zahnpositionen und -größen dreidimensional abzubilden und die geplante Prothetik auf die DVT-Daten zu überlagern. Obwohl die konventionelle Planung am OPG weniger apparativen Aufwand und Zeit benötigt, erlaubt die virtuelle Planung am PC eine optimale Nutzung der DVT-Daten in 3-D-Ansicht, die Auswahl und das Einfügen von beliebigen Implantaten aus einer Datenbank und den direkten Transfer des chirurgischen Konzepts in eine Schiene. Auf der Schablone können die Hülsen prothetisch und anatomisch anhand der 3-D-Planung am PC optimal positioniert werden und sie ermöglichen eine starre Bohrerführung, eventuell mit Längenbegrenzung und nachfolgender schablonengeführter Implantatinsertion. Auch kann die Prothetik vor der Operation hergestellt werden.

Die ITI Consensus Conference 2008 hat, basierend auf der Literatur und Expertenmeinungen, folgende Empfehlungen für die klinischen Indikationen abgegeben:

*«Mit entsprechendem Training, Erfahrung und präoperativer Planung kann die computergestützte Implantation in folgenden klinischen Situationen empfohlen werden: komplexe Anatomie, minimal invasive Chirurgie, Optimierung der Implantatposition in schwierigen ästhetischen Situationen sowie Sofortbelastung.»*

Die jetzige Literatur beurteilt jedoch Systeme und Technologien, die heute zum Teil gar nicht mehr eingesetzt werden. Und: Die Indikationen werden von der Industrie anders definiert als aus Sicht des Zahnarztes oder der Patienten. Zukünftige Langzeitstudien sind notwendig, um die vorliegenden Resultate zu bestätigen und den zusätzlichen Aufwand, die Strahlendosis und die Kosten der computerunterstützten Implantation zu rechtfertigen.

## Was geht nicht mit dem DVT?

*PD Dr. Bernhard Schuknecht, Medizinisch Radiologisches Institut Zürich*

Aus der Sicht des Mediziners ist das DVT zwar ein sehr nützliches Instrument, welches spezifisch zahnbezogene und angrenzende ossäre Informationen liefert. Es existiert jedoch eine Anzahl von Indikationen zur weiterführenden



PD Dr. Bernhard Schuknecht (links, im Gespräch mit Gerold Eyrich): Das DVT kann nicht alles!

Schnittbilddiagnostik mittels CT und/oder MRT. Speziell bei neuerer, progredienter oder persistierender Symptomatik ohne näher definierbares Korrelat im OPT oder DVT sind solche ergänzende Abklärungen wichtig. Weitere Indikationen sind die Diagnostik und das Staging von Neoplasien und grossen Tumoren, die Beurteilung der Ausdehnung intraossärer Läsionen und Traumen, die Kiefergelenks- und Weichteildiagnostik. Vorteile des CT sind die gleichzeitige Darstellung der Weichteile und der knöchernen Strukturen, und dies in einem weniger begrenzten Gebiet als das DVT. Nachteile sind die Strahlenbelastung und die Tendenz zu Artefakten. Die Magnetresonanztomografie zeichnet sich aus durch hohen Weichteilkontrast, Blutflussdarstellung und das Fehlen von Belastung durch ionisierende Strahlung. Nachteilig sind die geringere Ortsauflösung (0,6–1 mm) im Vergleich zum CT (0,2–0,4 mm) und der höhere Zeitaufwand (20–45 min, CT: 1 sec–5 min.). Die Indikationen der MR sind Verdacht auf primäre Weichteilläsionen, entzündliche, vaskuläre und neoplastische Prozesse sowie Diagnostik der Mundhöhle, der Speicheldrüsen und des Diskus articularis und Bandapparats des Kiefergelenks.

#### Einsatzmöglichkeiten der DVT in der Kieferorthopädie

Dr. Luca Signorelli, Klinik für Kieferorthopädie und Kinderzahnmedizin, ZZMK Universität Zürich  
In seinem zweiten Referat des Tages behandelte Luca Signorelli einige Aspekte des DVT in seinem Spezialgebiet, der Kieferorthopädie. Die Indika-

tionen sollten recht restriktiv gehandhabt werden, weil die DVT für den (meist jungen!) Patienten eine dreimal höhere Strahlenbelastung darstellt als die Herstellung der KFO-Standardunterlagen mit OPT, Fernröntgen und Einzelbild-Röntgenstatus. Bei speziellen Fragestellungen sollte man jedoch die Möglichkeiten der 3-D-Darstellung ausreizen, sei dies bei Ektopien, speziell retinierten Eckzähnen oder Missbildungen wie Mesiodentes. Eindrücklich ist zudem die Möglichkeit, zwei zeitlich unterschiedliche DVT-Auf-

nahmen im PC zu überlagern und daraus eine dynamische Darstellung von Entwicklungsverläufen zu errechnen.

#### Betrieb eines DVT: Betrachtungen aus alltagspraktischer und praxiswirtschaftlicher Sicht und Zulassungsvoraussetzungen

Karl Dula, Station für Zahnärztliche Radiologie, ZMK der Universität Bern

Die Computertomografie ist nicht invasiv und hat ein grosses diagnostisches Potenzial bei kurzer Untersuchungszeit. Positiv hervorzuheben ist die signifikante Reduktion der Strahlenbelastung. Diese kann heute beim konventionellen CT durch die optimale Wahl der Expositionsparameter bis zu 90 Prozent betragen. Auch bei der digitalen Volumentomografie (DVT), deren Strahlenfeld ohnehin schon wesentlich kleiner ist, gibt es Bestrebungen, dieses noch weiter zu beschränken. Die Wahl der Expositionsparameter ist eine Gratwanderung zwischen dem Bestreben zur maximalen Reduktion der Strahlenbelastung unter Beibehaltung einer aussagekräftigen Auflösung und der detaillierten Wiedergabe der Knochenstrukturen.

Die verbreitete Verfügbarkeit von CT-Installationen hat zu einer rapiden Zunahme von CT-Untersuchungen geführt, in Schweizer Spitälern im Zeitraum von 2000–2004 um 40 Prozent. Dabei geht die Tendenz eindeutig in Richtung Scanning grösserer Körpervolumina bei gleichzeitig dünnerer Schichtung. Während gesamthaft betrachtet die zahnärztliche Radiologie bei einem Anteil von 43 Prozent aller Untersuchungen mit ionisierenden Strahlen nur ein Prozent der medizinischen Strahlenexposition der schweizerischen Be-



Tücken der Technik: Mit vereinten Kräften brachten Dr. Dorothea Berndt und PD Dr. Karl Dula den störrischen Laptop doch noch zum Laufen ...



völkerung ausmacht, schlagen CT-Untersuchungen bei einem relativen Anteil von 3,4 Prozent mit 28 Prozent der Exposition zu Buche. Da sich jede Einzeldosis kumulativ im Lebenszeitrisiko niederschlägt, warnte Dula, bei allen technischen Fortschritten, vor dem stochastischen Risiko und mahnte zur grösstmöglichen Vermeidung von radiologischen Untersuchungen. Weil die DVT mit moderateren Dosen an Strahlung auskommt als das CT, sollte, sofern vorhanden, die Volumentomografie vorgezogen werden. Zudem sollte in der DVT das kleinstmögliche Fenster gewählt werden, denn eine Reduktion von 6×6 cm auf 4×4 cm bedeutet eine Strahlenreduktion von 15 bis 30 Prozent! Ausserdem stellt sich bei grossen Fenstern das Problem, dass möglicherweise Strukturen abgebildet werden, die der Zahnarzt nicht befunden kann. Trotzdem ist er rechtlich gesehen verantwortlich für die Interpretation des gesamten Bildes!

In die Zukunft blickend, kündigte Karl Dula an, dass die Schweizerische Gesellschaft für Dento-Maxillofaziale Radiologie (SGDMFR), deren Präsident er aktuell ist, eine strukturierte Fortbildung bestehend aus zwei Teilen – einerseits Ausbil-

dung in allen fachlich-zahnmedizinischen Aspekten und andererseits Schulung in allen technischen, gerätespezifischen Aspekten – initiiert hat und zurzeit aktiv vorbereitet. Diese Fortbildung soll mit einem Zertifikat der SGDMFR und des BAG abgeschlossen werden.

**Fazit**

Als Ergänzung zum wissenschaftlichen Programm gab es in den Pausen Gelegenheit, an den zahlreichen Ständen der Ausstellung verschiedene DVT-Systeme von Nahem zu sehen und mit den Ausstellern ins Gespräch zu kommen.

Bei aller Begeisterung für die zum Teil spektakulären Möglichkeiten der neuen digitalen Techniken war jedoch aus verschiedenen Präsentationen herauszuhören, dass konventionelle radiologische Verfahren noch längst nicht ausgedient haben, obwohl digitale Systeme in gewissen Situationen erhebliche Vorteile haben können.

Das grosse Angebot an verschiedenen Verfahren bedarf heute sowohl in der Indikationsstellung wie in der Bildinterpretation spezialisierten Wissens, sodass die Weiterbildung in diesem Fachbereich dringend notwendig ist.

unabhängige und sechs industriegesponsorte Symposien mit unterschiedlichen Schwerpunktthemen statt.

**Schwerpunktthema Erosionen**

Ein zentrales Thema war sicherlich die dentale Erosion, welches alleine in drei Symposien behandelt wurde. Dabei wurden unterschiedliche Akzente gesetzt, die von ätiologischen Faktoren über neue Ansätze in der Erosionsforschung bis zur standardisierten Befunderhebung und praktisch-therapeutischen oder prophylaktischen Hinweisen reichten. Prof. T. Attin, Universität Zürich, führte dabei in die komplizierte Thematik der Laborforschung auf dem Gebiet der Erosionen ein. In einem anderen Symposium stellte Prof. A. Lussi, Universität Bern, den BEWE-Index (**B**asic **E**rosive **W**ear **E**xamination) vor, welcher sich am parodontalen CPITN-Index orientiert: Das Gebiss wird in Sextanten unterteilt, und der am schlimmsten betroffene Zahn bestimmt den Wert des Sextanten, der von 0 (gesund) bis 3 (≥ 50% der Oberfläche betroffen) reicht. Eine Vereinheitlichung der zahlreichen Erosionsindizes wäre insofern wünschenswert, als somit vergleichende Meta-Analysen erleichtert würden. Prof. C. Ganss, Universität Giessen, hob dagegen die Bedeutung der Prophylaxe bei Erosionspatienten hervor. Sie zeigte anhand klinischer Fälle, dass neben einer Vermeidung bekannter Noxen (Säureinputs) vor allem dem Zinnfluorid, welches in Form von Spüllösungen an die Zahnoberfläche gelangt, eine dominante prophylaktische Bedeutung zukommt. Schliesslich wurde auch die besondere Rolle des Speichels bei Erosionen in einem eigenen Symposium abgehandelt.

**Keynote lecture**

Mit Spannung erwartet und dementsprechend gut besucht war der Vortrag von Prof. B. van

## PEF IADR Kongress in London

Vom 10. bis 12. September 2008 fand im Queen Elisabeth II Conference Centre in London die 4. Pan-European Federation (PEF) der International Association of Dental Research (IADR) statt. Die PEF ist eine Dachverband der Continental European Division, der Scandinavian Division, der Israeli Division sowie der Britischen und Irischen Division der IADR.

Klaus Neuhaus (Bilder: zvg)

Weit über 1500 Delegierte nahmen an dieser Konferenz teil, bei der 950 wissenschaftliche

Poster oder Kurzvorträge vorgestellt wurden. Daneben fanden vier Festvorträge sowie neun

### ERÖFFNEN SIE IHRER PRAXIS NEUE PERSPEKTIVEN



J. Killer AG + Lei AG =  
**KillerLei AG**



Eine frühzeitige Objektevaluation mit unseren Spezialisten spart Zeit, Geld und Nerven. Gemeinsam finden wir eine optimale Lösung: Sie bringen Ihre Vorstellungen und Bedürfnisse ein und wir unser Know-how.

KONZEPT

ARCHITEKTUR

EINRICHTUNGEN

BAUMANAGEMENT



Konzept · Architektur · Baumanagement  
Einrichtungen für Arzt- und Zahnarztpraxen

KillerLei AG · Altstetterstrasse 186 · CH-8048 Zürich · T +41 (0)43 311 83 33 · F +41 (0)43 311 83 34 · www.killerlei.ch · info@killerlei.ch





Der PEF IADR Kongress fand in der City von London statt ...



... direkt gegenüber von Westminster Abbey

Meerbeek, Universität Leuven/B, der auf dem Gebiet der klinischen Werkstoffkunde eine der bedeutendsten Koryphäen ist. Er reüssierte mit seinem Vortrag über neueste Entwicklungen der Adhäsivtechnologie und konnte die 500 Zuhörer während einer Stunde in seinen Bann ziehen. Noch immer sind One-step-Adhäsivsysteme in Laborstudien und auch in klinischen Studien den Mehrschritt-Systemen unterlegen. Neue Entwicklungen gehen aber dahin, dass der Haftvermittler nano-kontrolliert auf molekularer Ebene einen Verbund zur Zahnhartsubstanz schafft. Eine besondere Rolle spielen dabei funktionelle Monomere mit einer spezifischen Affinität zur Hydroxylapatit, sodass stabile heteropolare Bindungen eher entstehen als weniger stabile Calciumphosphatsalze. Prof. van Meerbeek führte weiter aus, wie in Zukunft in der Materialforschung untersucht wird, welche genauen Mechanismen für die Biodegradation und somit einen über die Zeit abnehmenden Haftverbund zwischen Füllung und Zahnhartsubstanz verantwortlich sind.

**Umfangreiche Posterausstellung**

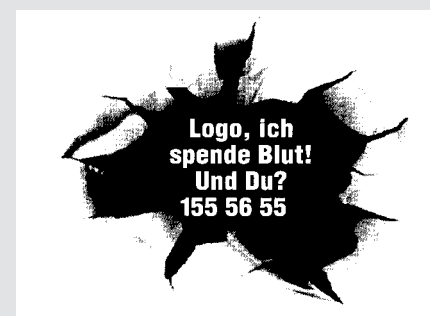Die zahlreichen Poster konnten auf mehreren Ebenen des Gebäudes betrachtet und diskutiert werden, was für die Veranstalter eine logistische Herausforderung darstellte. Dies führte, nicht zuletzt auch aufgrund der Architektur des Conference Centres, bisweilen zu Verwirrung, zumal die zugehörigen Postervorträge auf sieben Etagen in acht Parallelveranstaltungen abgehalten wurden. Glücklicherweise befand sich im zentral gelegenen Aufenthaltsraum eine kleine Industrierausstellung, von der aus sich nach einer Stärkung weitere wissenschaftliche Streifzüge unternehmen liessen. Interessant war das Konzept der Netzwerk-Lunchgruppen. Der fachliche Austausch



Dr. Brigitte Zimmerli und Dr. Stefan Baumgartner, beide Universität Bern, präsentierten ihre Forschungsergebnisse am Kongress.

findet bei gemeinsamen Essen statt. Folgende Netzwerk-Lunchgruppen wurden angeboten: Prothetik, Oral Med & Path, Paro, Materialien, praxisorientierte Forschung, Hartgewebe, Verhaltenswissenschaft und Gesundheitsdienst, Speichel und Orale Mikrobiologie und Immunologie. Diese Netzwerkidee wurde allgemein geschätzt. Die präsentierten Poster deckten alle Gebiete der Zahnheilkunde ab und waren dabei thematisch und wissenschaftlich äusserst vielfältig. Ein echter Kontrast zu der nur aus Thon- und Ei-Sandwiches zu bestehen scheinenden englischen Küche. Das obligatorische Galadinner im Naturhistorischen Museum im Kensington District fand im Schatten eines 20 Meter langen Saurierskeletts statt und war somit zumindest in dieser Hinsicht spektakulär.

Abschliessend kann man feststellen, dass die Tage in London intensiv und anregend waren, war doch das Londoner Wetter dergestalt, dass man die Anwesenheit im warmen Kongresszentrum dem nassgrauen Aufenthalt in den Strassen der City vorzog.



# Bisphosphonate und Osteonekrose der Kiefer

Am 15. November 2008 fand unter der wissenschaftlichen Leitung von Professor Lambrecht und Professor Zeilhofer die Vorveranstaltung zur 39. Jahrestagung des DÖSAK (Deutsch-Österreichisch-Schweizerischer Arbeitskreis für Tumoren im Kiefer- und Gesichtsbereich) «Bisphosphonate und Osteonekrose der Kiefer» in Basel statt. Diese durchleuchtete die Problematik der bisphosphonat-induzierten Nekrose von unterschiedlichen Seiten aufgrund des aktuellen Wissensstand.

Flavio Brunner, Ulrich Grassl, Melanie Zimmerli (Fotos: zvg)

Insgesamt waren zirka 150 Teilnehmer aus unterschiedlichen medizinischen Arbeitsbereichen und verschiedenen Nationen anwesend, der grösste Teil hiervon bestehend aus Kieferchirurgen, Oralchirurgen und Zahnärzten.

## Präklinische Pharmakologie der Bisphosphonate

Im Auftakt referierte Dr. J. Green (Principal Research Investigator, Novartis Pharma AG, Basel) in eindrücklicher Art und Weise über die präklinische Pharmakologie der Bisphosphonate. Hierbei gewann der Zuhörer einen Überblick über die Entstehung der Bisphosphonate, welche in der Funktion als Wasserenthärter bereits im Jahre 1897 beschrieben wurden, bis hin zum potenten Medikament der Gegenwart.

Im Rahmen der Pharmakokinetik wurde berichtet, dass erst die neueren stickstoffhaltigen (N-) Bisphosphonate (Alendronate, Risodronate) den heutigen Wirkungsbereich erzielen. Als Anwendungsgebiete erwähnte der Referent die Osteoporose, Osteoarthritis und rheumatoide Arthritis,



Dr. Jonathan R. Green

den Morbus Paget, das Multiple Myelom, Hypercalcämie sowie Knochenmetastasen bei malignen



Dr. Massarcesi

Erkrankungen. Je nach Indikation können Bisphosphonate per os oder intravenös appliziert werden, was sich erheblich in Bezug auf die Nebenwirkungen im Kieferbereich unterscheidet.

Dr. Green liess nicht unerwähnt, dass die Kombination aus schneller Bindung am Knochen, sowie eine noch nicht abschätzbare Halbwertszeit (Alendronat ca. 10 Jahre), insbesondere im Bezug auf den Kieferknochen ein noch unzureichend erforschtes Krankheitsbild erzeugen können.

## Komplikationen im Kieferbereich

Nach einer ausführlichen Übersicht über die klinische Anwendung der Bisphosphonate präsentierte Dr. C. Massacesi (Medical Director, Novartis Oncology Region Europe Headquarters, Origgio/Italy) Untersuchungen über Komplikationen im Kieferbereich. Osteonekrosen der Kiefer treten bei weniger als 1% der 20 Millionen behandelten Patienten auf. 70% dieser Nekrosen werden im Unterkiefer beschrieben. Durch eine gründliche zahnärztliche Sanierung vor Beginn einer Bisphosphonat-Therapie kann die Häufigkeit solcher Komplikationen um über 70% reduziert werden. Nach wie vor sind jedoch noch viele Fragen unbeantwortet.

## Nutzen der Bisphosphonate in der Onkologie

Im Anschluss berichtete Prof. Dr. Richard Herrmann (Chefarzt Onkologie, Universitätsspital Basel) über den Nutzen der Bisphosphonate in der Onkologie. Sowohl bei der Tumorphypercalcämie als auch bei den sogenannten Skeletal Related Events (SRE) kann mit Bisphosphonaten eine signifikante Verbesserung der Lebensqualität erreicht werden. In den Bereich der SRE fallen in der Hauptsache pathologische Frakturen und Rückenmarkskompressionen. Ein weiterer Benefit entsteht für den Patienten durch den Antitu-



Prof. Hans-Florial Zeilhofer (links) und J. Thomas Lambrecht (rechts)



moreffekt dieser Medikamente. Im Weiteren erläuterte der Referent die Wirkung der Bisphosphonate auf Osteolytische und Osteoplastische Knochenmetastasen. Weiterhin ungeklärt bleiben Fragen zur Anwendung solcher Medikamente. Besonders bezüglich Dosierung und Anwendungsdauer ist die Datenlage noch unklar.

**Risiken und Nebenwirkungen**

Prof. Dr. Christian Ludwig (Chefarzt Medizin, St. Claraspital Basel) referierte über die Risiken und Nebenwirkungen der Bisphosphonate. Nebst den bereits erwähnten Knochennekrosen des Kiefers kann es zu gastrointestinalen Unverträglichkeiten, Influenza-like Symptoms, Hypokalzämie, Knochenschmerzen und Nierentoxizität kommen. Zudem können am Auge diverse Entzündungsreaktionen entstehen. Trotz allen Risiken und Nebenwirkungen nehmen die Bisphosphonate einen wichtigen Stellenwert in der Therapie von Osteoporose und malignen Erkrankungen ein. Umso wichtiger ist eine genaue Indikationsstellung sowie eine zahnärztliche Sanierung vor Beginn der Bisphosphonattherapie.

**Bisphosphonate bei Osteoporosepatienten**

Als letzter Referent am Vormittag berichtete PD Dr. Marius Kränzlin (Innere Medizin FMH, Universitätsspital Basel) die Möglichkeiten der Anwendung von Bisphosphonaten bei Osteoporosepatienten. Im Gegensatz zum onkologischen Patienten werden Bisphosphonate in einer deutlich geringeren Dosis verabreicht. Bei Osteoporosepatienten mit einem erhöhten Risiko für

**Neu im SSO-Shop: Patientenbroschüre «Wurzelkanalbehandlung»**

Felix Adank, Presse- und Informationsdienst SSO

In enger Zusammenarbeit zwischen SSO und der Schweizerischen Gesellschaft für Endodontologie (SSE) ist eine neue Patienteninformationsbroschüre zum Thema «Wurzelkanalbehandlung» entstanden. Sie erklärt Patientinnen und Patienten, weshalb ein Zahn schier unerträglich zu schmerzen beginnt und was dagegen getan werden kann: Diagnostiziert der Zahnarzt eine akute Entzündung des Zahnnerve (Pulpitis) oder einen abgestorbenen Zahnnerve, ist meist eine Wurzelkanalbehandlung nötig.

Die angeschnittenen Themen:

- Was ist eine Wurzelkanalbehandlung?
- Wann wird eine Wurzelbehandlung notwendig?
- Welche Beschwerden können auftreten?
- Ablauf einer Wurzelbehandlung
- Welche Erfolgsaussichten hat eine Wurzelkanalbehandlung?
- Ist eine Wurzelkanalbehandlung schmerzhaft?
- Wer übernimmt die Kosten einer unfallbedingten Wurzelkanalbehandlung?



Die Informationsbroschüre beantwortet diese Fragen einfach und klar nach den gültigen Qualitätsleitlinien der SSO. Sie kann ab sofort zum Preis von 12 Franken pro 50 Exemplare (Mindestbestellmenge) in den Sprachen D, F oder I beim SSO-Shop bestellt werden:

Telefon: 031 310 20 81 (Anrufbeantworter)  
 Fax: 031 310 20 82  
 E-Mail: info@ssso.ch

Knochenfrakturen werden Bisphosphonate prophylaktisch verabreicht. Dieses Risiko kann sowohl mittels Knochendichtemessung als auch aufgrund einer Vielzahl weiterer Risikofaktoren ermittelt werden. Mit der korrekten Anwendung von Bisphosphonaten kann das Risiko einer pathologischen Fraktur um bis zu 60% gesenkt werden.

**Die Rolle der Osteoklasten**

Nach der Mittagspause referierte Prof. Dr. Dr. J. Thomas Lambrecht in seinem Vortrag über die Rolle der Osteoklasten und zeigte hierbei spannende Videoaufnahmen zur Fusion, Multinukleation und Adhäsion dieser Zellen. Weiterhin gewann der Zuhörer einen zusammenfassenden Überblick über die physiologische Wirkungs-



V.l.n.r.:  
 Dr. Marius Kränzlin,  
 Prof. Christian Ludwig,  
 Prof. Richard Herrmann





Prof. Klaus Grätz

weise der Osteoklasten und die daraus resultierenden Ansatzmöglichkeiten zur Inhibition dieser Zellen. Untersuchungen haben ergeben, dass eine Bestrahlung der Osteoklasten erst ab einer Dosis von ca. 100 Gy zum Untergang führt. Bisphosphonate hingegen unterbinden bereits bei niedriger Dosierung durch ihre hohe Affinität zur Knochenbindung die Aktivität, bei höheren Dosierungen kommt es zur Apoptose.

### Ätiologie von Knochennekrosen im Kieferbereich

Prof. Dr. Dr. Klaus W. Grätz (Klinikdirektor Kiefer- und Gesichtschirurgie, Universitätsspital Zürich) erläuterte die Ätiologie von Knochennekrosen im Kieferbereich. Unter den Sammelbegriff der avasculären Nekrosen des Knochens fallen sowohl septische als auch aseptische Knochennekrosen. Als Risikofaktoren für solche Nekrosen gelten Immunsuppression, Bisphosphonate, pathogene Keime der Mundhöhle sowie ein lokales Trauma. Die Inzidenz solcher Knochennekrosen beträgt beim onkologischen Patienten mit Bisphosphonattherapie 3–10%, beim Osteoporosepatienten mit Bisphosphonattherapie ist die Inzidenz um ein Vielfaches geringer (<1%). Besonders wurde hervorgehoben, dass Knochennekrosen häufig mit einem bakteriellen Infekt der Gattung *Actinomyces* vergesellschaftet sind. Zusätzlich zu den bereits erwähnten Auswirkungen auf den Kiefer wird eine mögliche toxische Wirkung der Bisphosphonate auf die orale Mucosa diskutiert.

### Die bisphosphonat-induzierte Osteonekrose

Prof. Dr. Dr. Rolf Ewers (Direktor Klinik MKG-Chirurgie, Universität Wien) verschaffte den Teil-

nehmern in seinem Vortrag nochmals einen kurzen Rückblick über die Entstehung der bisphosphonat-induzierten Osteonekrose, welche Robert E. Marx erstmals im Jahre 2003 in einer Veröffentlichung als eigenständiges Krankheitsbild beschrieb. Die systematische Einteilung dieser klinischen Manifestation wird seit 2004 wie durch Ruggiero et al. beschrieben in drei Stufen unterteilt. Je nach Stadium wurde mit Fallbeispielen eine entsprechende Therapiemöglichkeit erläutert. Prof. Ewers erklärte weiterhin, dass es im Verlauf der Therapie sinnvoll ist, zunächst entzündliche Prozesse mit Hilfe von lokal desinfizierenden Massnahmen und Antibiotikagabe zu reduzieren und damit den Krankheitsverlauf aus einem hohen Stadium in ein entsprechend niedrigeres Stadium zu überführen. Eine zentrale Bedeutung kommt der Prävention zu. Eine konsequente Zahnsanierung mit Beseitigung von Infektionsquellen vor Gabe der Bisphosphonate kann das Auftreten solcher Komplikationen signifikant reduzieren. Nach Beginn einer Bisphosphonattherapie sollten sowohl chirurgische Eingriffe am Kiefer als auch Extraktionen nur mit primärer Deckung und unter gleichzeitiger Verabreichung eines Antibiotikums erfolgen. Das Risiko für eine Osteonekrose des Kiefers kann für jeden Patienten individuell anhand des CTX-Wertes errechnet werden. Hierbei handelt es sich um eine Konzentrationsmessung des C-Terminal Telopeptids im Serum. Der CTX-Wert dient als Marker für die Fähigkeit des Remodellings (Bone Turn Over).

Vor allem bei ausgedehnten Knochennekrosen muss eine resektive Therapie erfolgen. Prof.

Kreusch präsentierte anhand von klinischen Fällen eine eigene symptombezogene Stadieneinteilung der Kiefernekrosen. Als Leitsymptome dienen hierfür der freiliegende Knochen (os liber), Ulzerationen und Fisteln, Schmerzen, Foetor ex ore, Schwellungen, Abszesse und die Parästhesie. Eine konsequente chirurgische Therapie mit Resektion und plastischer Deckung betroffener Kieferareale bilden bei der Behandlung solcher ausgedehnter Krankheitsbilder den Schlüssel zum Erfolg.

Aus der Klinik für Wiederherstellende Chirurgie des Universitätsspitals Basel präsentierte PD Dr. Dr. Claude Jaquiéry ein Therapiekonzept, welches zusätzlich zu der Ausdehnung nekrotischer Areale die medizinische Gesamtsituation und den Allgemeinzustand des Patienten besonders berücksichtigt. Vor allem bei Patienten mit ausgeprägter Komorbidität kann die gezielte Verabreichung eines Antibiotikums für mindestens sechs Wochen bereits eine deutliche Verbesserung der Situation bewirken.

So fand die Veranstaltung über ein aktuelles Thema nach einer Reihe interessanter Vorträge ein Ende. Die Problematik der bisphosphonat-induzierten Nekrose wurde von unterschiedlichen Seiten durchleuchtet, jedoch wurde auch jedem Teilnehmer klar, dass auf diesem Gebiet noch viele Fragen offen sind. Weitere Untersuchungen werden in der Zukunft zusätzliche Erkenntnisse über dieses komplexe Krankheitsbild bringen. Prof. Lambrecht schloss die Veranstaltung mit den zutreffenden Worten:

«Good results come from experience, experience comes from bad results.»



V.l.n.r.: Prof. Rolf Ewers, Prof. Thomas Kreusch, PD Claude Jaquiéry

## Weiterbildung

## Verankerungen von abnehmbaren Prothesen von A (Adhäsiv-Attachment) bis Z (Zest Anker)

**Die Versorgung von Patienten mittels abnehmbarer Prothesen macht immer noch einen grossen Anteil der Rekonstruktionen von prothetisch tätigen Zahnärzten aus. Dabei besteht eine grosse Behandlungsvielfalt für Zähne und/oder Implantate mittels verschiedener Prothesendesigns, -werkstoffen, -verankerungen und Kosten. Entsprechende Kombinationen ergeben individuell für jeden Patienten ein Behandlungsoptimum. Im Rahmen des Weiterbildungskurses «Verankerungen von abnehmbaren Prothesen von A (Adhäsiv-Attachment) bis Z (Zest Anker)» wurden diese verschiedenen Aspekte näher diskutiert.**

Dr. Eckart Teubner, Basel (Text und Fotos)

Am 27. November fand von 16.00 bis 20.30 Uhr an der Klinik für Rekonstruktive Zahnmedizin und Myoarthropathien der Universität Basel unter der Leitung von Prof. Dr. C. P. Marinello, MS, die Weiterbildung «Verankerungen von abnehmbaren Prothesen von A (Adhäsiv-Attachment) bis Z (Zest Anker)» statt. Angesprochen waren klinisch tätige Zahnärzte und Zahntechniker, welche ihr Wissen in der abnehmbaren Prothetik vertiefen wollten. Dabei wurden epidemiologische Aspekte, kostengünstige und konventionelle Verankerungsmöglichkeiten auf Zähnen und Implantaten, die Gerüstgestaltung in der Hybridprothetik und der Behandlungsablauf besprochen. Weiterhin wurde auf Implantate in der abnehmbaren Prothetik eingegangen, wobei insbesondere die Sofortbelastung und die durchmesserreduzierten Implantate im Vordergrund standen.

Im Eingangsreferat wurde durch Prof. Dr. C. P. Marinello, MS, die Bedeutung der abnehmbaren Prothetik dargelegt. 41% der Arbeiten im zahn-technischen Labor sind heute herausnehmbare Prothesen (Totalprothesen, Hybridprothesen auf Zähnen und Implantaten verankert) gewidmet. Auch in Zukunft wird durch die demografische Bevölkerungsentwicklung (Anstieg der über 65-Jährigen in den nächsten Jahren auf bis zu 30%) ein hoher (abnehmbarer) prothetischer Behandlungsbedarf bestehen. Verschiedene Behandlungsstrategien vom Konzept der verkürzten Zahnreihe bis zur selektiven Unterstützung von abnehmbaren Prothesen mittels konventioneller oder Mini-Implantate wurden dargelegt. Im Anschluss wurden etablierte einfache kostengünstige dentale Verankerungssysteme – wie der Dalbo®-Rotex®-Wurzelanker oder die konfektionierte Wurzelstiftkappe Ticap® – mit weniger be-

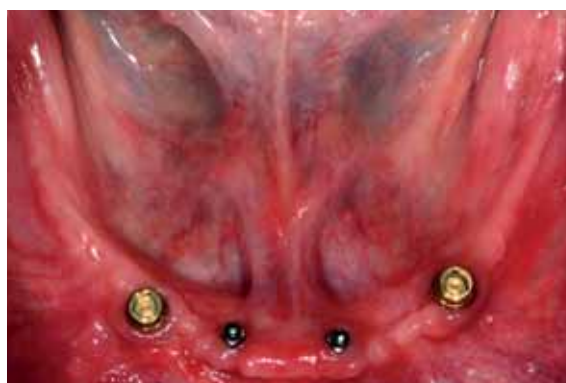kannten Retentionsmöglichkeiten von abnehmbaren Prothesen – dem Würzburger Stift und dem Locator® Root Attachment (Abb. 1) – im Behandlungsablauf und der Indikation von OA Dr. E. Teubner verglichen. Diese Systeme unterscheiden sich unter anderem im endodontischen Anteil zur Verankerung (Schrauben-, Stiftdesign oder spreizbare Lamellen), den Kosten der Wurzelanker (ca. 20 bis 70 CHF pro Wurzelanker),

den klinischen Vorgehen und den verschiedenen Patrizen (z. B. Dalbo®-Kugel, Locator®). Eine Gegenüberstellung dieser unterschiedlichen Patrizensysteme auf Wurzelstiftkappen und Implantaten wurde in der Folge von OA A. Büttel präsentiert. Dabei wurden die zu Verfügung stehenden Matrizensysteme der bekannten Dalbo®-Kugel dokumentiert. Insbesondere wurde auf die Dalbo®-PLUS-Matrize mit den angebotenen Tuninglamellen eingegangen. Die Abzugskraft, welche bis über 20 N pro Matrize betragen kann, wird bei der Aktivierung pro ¼-Drehung um 2 N einfach verändert. Weiter wurde das in der Praxis neu bekannte Locator® System vorgestellt. Hier kann durch verschiedene Nyloninserts, welche einfach mit dem Locator® Core Tool ausgetauscht werden, die Abzugskraft bis zu 22,7 N und eine Abweichung zur prothetischen Einschubrichtung der Prothese bis zu 20° definiert werden.

Durchmesserreduzierte Implantate zur provisorischen oder definitiven Anwendung wurden von Frau OÄ Dr. Galindo bezüglich des Designs, der Implantatoberfläche, der Kosten und der Indikation besprochen (Abb. 2). Langzeiterfahrungen aus der Literatur wurden dabei aufgezeigt. Die Insertion kann gerade bei Patienten mit wenig horizontalem Knochenangebot ohne grossen Behandlungsaufwand kostengünstig erfolgen. Frau OÄ Dr. Luzi sprach abschliessend im ersten Teil der Weiterbildung über Nachsorge, Kompl-



**Abb. 1** Das Locator® Root Attachment (endodontischer Anteil im Schraubendesign und Locator® Attachment) als eine der besprochenen dental verankerten Retentionsmöglichkeiten von abnehmbaren Prothesen zur direkten Insertion.



**Abb. 2** Durchmesserreduzierte Implantate und deren Anwendung in der provisorischen oder definitiven Rekonstruktion.

kationen und Misserfolge von Verankerungselementen bei abnehmbarem Zahnersatz. Die häufigste Komplikation bei Hybridprothesen auf Implantaten ist der Retentions- oder Friktionsverlust. Insgesamt kann im ersten Jahr nach Insertion einer Hybridprothese von einem erhöhten Nachsorgeaufwand im Vergleich zu den Folgejahren ausgegangen werden. Trotzdem zeigen Hybridprothesen – dental oder auf Implantaten verankert – eine gute Überlebensrate von 90–100% nach fünf Jahren.

In der Pause hatten die Teilnehmer im Rahmen einer Ausstellung, welche durch ZA N. Bühler gestaltet wurde, die Möglichkeit, sich über die verschiedenen Prothesendesigns und Verankerungssysteme zu informieren und letztere anhand von Modellen zu testen (Abb. 3). Die Firma Cendres+Métaux SA war zudem mit ihren neuesten Produkten in der Ausstellung vertreten. Nach der Pause stellte OA A. Büttel die Ergebnisse einer Studie aus der Klinik über sofortbelastete Implantate mittels Hybridprothesen im Unterkiefer vor. Dabei wurden die Implantate mit Einzelattachments versorgt. Bei einer Beobachtungszeit von bis zu drei Jahren trat kein Implantatverlust ein. Diese Kurzzeitergebnisse von



Abb. 3 In der Pause nutzten die Teilnehmer rege die Möglichkeit, sich die am häufigsten verwendeten Verankerungssysteme der Klinik im Rahmen einer Ausstellung an verschiedenen Modellen anzuschauen (Foto: A. Deak).

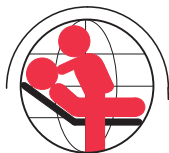unverblockten Implantaten im Unterkiefer sind vergleichbar mit spätbelasteten Implantaten oder verblockten Implantaten (z. B. Steg). Ein effizientes und kostengünstiges Behandlungsvorgehen ist durch diese Behandlungsvorgehen gegeben. Herr OA Dr. Ch. Bühler verglich Wurzelstiftkappen und Teleskope aus klinischer Sicht. Mittels Teleskopkronen kann die Vitalität der Pfeilerzähne erhalten werden. Vielfach ist jedoch bei dieser Verankerung eine Überkontur der Prothese gegeben, was aus ästhetischer und parodontaler

Sicht eine Einschränkung darstellen kann. Weiterhin kann eine Zahnachsendivergenz zur prothetischen Einschubrichtung einfacher mit Wurzelstiftkappen kompensiert werden. In der Literatur ist der Pfeilerzahnverlust bei beiden Versorgungsmöglichkeiten gleich, es scheinen jedoch mehr technische Komplikationen bei Doppelkronenversorgungen aufzutreten.

Im folgenden Referat von ZA A. Deak wurden Aspekte der Prothesenabgabe diskutiert. Insbesondere wurde auf die Desinfektion und Reinigung der Prothesen, praktische Schritte wie das Einpolymerisieren von Matrizen und die Nachsorge eingegangen. Ein entsprechendes Aufklärungsblatt für Patienten wurde den Teilnehmern abgegeben.

Das Gerüstdesign von abnehmbaren Prothesen allgemein und im Bereich des Retentionselementes im Speziellen wurde von ZA D. Arnold mittels klinischer Beispiele besprochen. Die Vor- und Nachteile der offenen und geschlossenen Prothesengestaltung im Bereich des Pfeilerzahnes sowie die verschiedenen Gerüstmaterialien wurden gegenübergestellt. Alternative Materialien als Gerüstmaterial wie faserverstärkte Kunststoffe, Nylon oder Thermoplast wurden bei bestimmten Indikationen aufgezeigt. In den Abschlussreferaten sprachen ZA D. Gratwohl über Kostenaspekte in der abnehmbaren Prothetik und ZT A. Lorenzon über die zahntechnischen Herstellungsmöglichkeiten einer Stegprothese. Abschliessende Fallpräsentationen durch OA Dr. E. Teubner und OA Dr. Ch. Bühler gaben den Teilnehmern einen Einblick in interessante Fälle, welche an der Klinik behandelt werden.

Sowohl die Teilnehmerzahl als auch die rege Diskussion in der Pause und zum Abschluss der Weiterbildung zeigten das Interesse der Zahnärzte und Zahntechniker an der abnehmbaren Prothetik. Aus diesem Grund findet eine Wiederholung der Veranstaltung am 25. März 2009 durch die Klinik für Rekonstruktive Zahnmedizin (Tel. 061 267 26 31 oder E-Mail: krz-zahnmed@unibas.ch) in Basel statt.



**SECOURS DENTAIRE INTERNATIONAL**  
SWISS DENTAL-AID INTERNATIONAL

Dr. med.dent. Hans-Caspar Hirzel  
Präsident  
Schlossgutweg 30  
CH-3073 Gümligen  
Tel: 031 954 60 33 Fax: 031 954 60 35  
E-Mail: hirzel@bluewin.ch

Fondation Suisse

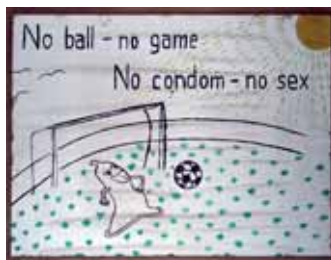

**Liebe Kolleginnen und Kollegen**

Gümligen, im Dezember 2008

Alle Jahre im Herbst führt der Secours Dentaire International (SDI) bei allen SSO-Mitgliedern eine Spendenaktion durch. Auch in diesem Jahr war die Solidarität der Mitglieder einmal mehr beeindruckend. Mehr als CHF 40 000.– wurden bis Ende November auf unser Konto überwiesen. Im Namen der Geschäftsleitung des SDI, aber vor allem im Namen all unserer Patientinnen und Patienten, die dank der Grosszügigkeit der SSO-Mitglieder in unseren zwölf Kliniken in acht afrikanischen Ländern und Haiti Zugang zu einer einfachen, aber zweckmässigen zahnmedizinischen Betreuung haben, danke ich Ihnen aufrichtig. Und gibt es einen schöneren Dank als solch ein Lächeln? Es sind aber nicht nur die zahnmedizinische Behandlungen, die uns am Herzen liegen, sondern auch die Prophylaxeinstruktionen, die durch unsere lokalen Mitarbeiterinnen und Mitarbeiter regelmässig mit viel Fantasie und Freude in den nächstgelegenen Schulen durchgeführt werden, und dabei beschränken sie sich nicht nur auf die Mundregion. Dieses Plakat haben wir im Wartebereich der Patienten in Nyasoso/Kamerun entdeckt – einfach, aber für alle verständlich.

Mit herzlichem Dank Hans-Caspar Hirzel  
Präsident SDI





Bericht über den Kongress «Bewährtes und Neues in der Implantologie – Eine Standortbestimmung für den Privatpraktiker» vom 6. bis 8. November 2008 in Bern

## G-4-Gipfeltreffen der Schweizer Implantologen

Während bei Wirtschaftsgipfeln unter G-8 nichts läuft, war die erste gemeinsame wissenschaftliche Tagung der G-4 – sprich der vier in der Implantologie tätigen Schweizer Fachgesellschaften SGI, SSOS, SSP und SSRD, auch mit der Hälfte der G-Protagonisten ein Spitzenereignis. Unter dem Titel «Bewährtes und Neues in der Implantologie – Eine Standortbestimmung für den Privatpraktiker» führte die Implantat Stiftung Schweiz (ISS) vom 6. bis 8. November 2008 im Kursaal Bern ein hochstehendes wissenschaftliches Treffen durch.

Thomas Vauthier, Möhlin (Text und Fotos)

Ganz im Sinn der Statuten der ISS war das erklärte Ziel der Organisatoren, unter der Ägide von Prof. Daniel Buser, Bern, als Vertreter der SSOS, das kumulierte Wissen von ausgewiesenen Experten objektiv und frei von kommerziellen Interessen zu präsentieren. Für das wissenschaftliche Programm zeichneten weiter Prof. Carlo Marinello, Basel, als Vertreter der SSRD, Prof. Andrea Mombelli, Genf, für die SSP, und Dr. Bruno Schmid, Belp, für die SGI verantwortlich. Wahrlich die Crème de la crème...

Wie im Titel angedeutet war eines der Ziele dieser Tagung, dem Privatpraktiker einen Überblick zu verschaffen, um ihm zu erlauben, zwischen gesicherten Fakten und Tendenzen (inklusive laufender Forschung), aber auch Fiktion unterscheiden zu können. Wenn man bedenkt, dass je nach Autor bis zu 75 Prozent der implantologischen Komplikationen und Misserfolge durch den Behandler verursacht sind, kann man erahnen, dass in Sachen Fortbildung doch ein erheblicher Nachholbedarf besteht. Eine der zentralen Fragen ist: «Was funktioniert und hat auch in

meinen Händen Aussicht auf Erfolg? Und in welchen Situationen sollte ich lieber die Finger davon lassen und den Patienten von Anfang an zum Spezialisten überweisen?» Eines sei gleich vorgezogen: In Anbetracht des reich befrachteten und interdisziplinären Programms darf man wohl davon ausgehen, dass jeder Teilnehmer Gelegenheit hatte, sein eigenes Kompetenzniveau kritisch zu hinterfragen. Und ausserdem nicht nur Bewährtes bestätigt zu sehen, sondern auch Anregungen, Interessantes und Neues für seine tägliche Praxis mitzunehmen.

### Session 1: Therapieplanung in der Implantologie – Grundlagen

In dieser ersten Übersicht zur Eröffnung des wissenschaftlichen Programms fassten drei Referenten die allgemeinen Grundlagen und Risikofaktoren sowie Fortschritte in der Röntgendiagnostik zusammen.

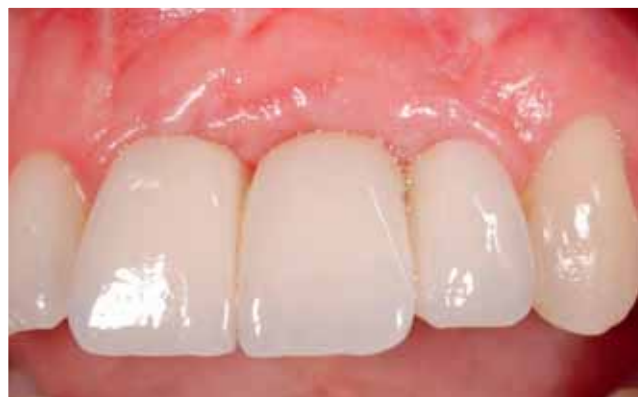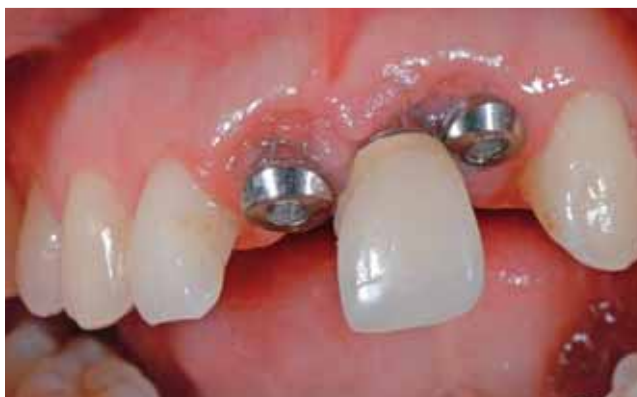Dr. Michael Bornstein, ZMK der Universität Bern, referierte über «Systemische Risikofaktoren, inklusive Update Bisphosphonate». Die ITI Con-

sensus Conference 2008 hat in ihren Schlussfolgerungen festgehalten, dass «das Evidenzniveau betreffend absolute und relative Kontraindikationen für Implantatbehandlungen bei Patienten mit systemischen Erkrankungen und Behandlungen niedrig ist. Die verfügbare Literatur basiert vornehmlich auf Fallberichten oder -serien». Somit handelt es sich meistens um Vermutungen oder Hypothesen, die von allgemeinen physiopathologischen Grundlagen abgeleitet werden. Dies betrifft unter anderem Diabetes oder Osteoporose, für die bisher nur schwache Assoziationen mit intra- oder postoperativen Komplikationen nachgewiesen wurden. Orale Bisphosphonate, wie sie in der Behandlung der Osteoporose eingesetzt werden, gelten nicht als absolute Kontraindikation zur Implantation. Dennoch sollten Patienten, im Hinblick auf die noch dürftige Datenlage, über mögliche Komplikationen wie Osteonekrose aufgeklärt werden (*informed consent*), hält die ITI CC 2008 ebenfalls fest.

„The level of evidence indicating absolute and relative contraindications for implant therapy due to systemic conditions and treatments is low.“

(ITI Consensus Conference 2008)

Im nachfolgenden Vortrag fasste Dr. Patrick Brochet, Spezialist SSP, Privatpraxis in Vevey, die wohlbekannten Erkenntnisse zum Thema «Der Parodontitispatient und Rauchen als Risikofaktoren» zusammen. Er hielt fest, dass angesichts einer Überlebensrate von über 90 Prozent der Implantate bei Patienten mit einer entsprechenden Vorgeschichte Parodontitis nicht als absolute Kontraindikation angesehen wird. Bei Rauchern gibt es eine solide Evidenz für höhere Komplikationsraten und beschleunigten Knochenabbau. Beide Patientengruppen sind entsprechend über die Risiken zu informieren, Raucher sollten zudem dazu ermutigt werden, den Tabakkonsum definitiv aufzugeben. In jedem Fall müssen eine strukturierte parodontale Vorbehandlung, korrekte Mundhygiene und engmaschiges Recall gewährleistet sein.



«In welchen Situationen sollte ich lieber die Finger davon lassen und den Patienten zum Spezialisten überweisen?» Die Korrektur ästhetischer Misserfolge hinterlässt meist trotz grösstem klinischen Aufwand kompromittierende Spuren (Bilder: Prof. Daniel Buser®).



Patrick Brochut, Michael Bornstein und Karl Dula (v.l.) waren die Referenten der 1. Session.

Auf das Thema «Fortschritte in der Röntgendiagnostik – Cone-Beam-Technologie vs. Dental-CT» von PD Dr. Karl Dula, ZMK der Universität Bern, wird an dieser Stelle nicht speziell eingegangen. Ausführlicheres kann aus dem Bericht über die Tagung «Digitale Volumetomographie in der zahnärztlichen Praxis» auf Seite 64 in dieser Nummer entnommen werden.

**Session 2: Therapieplanung in der Implantologie – Überlegungen dreier Spezialisten**

Auch im ersten Beitrag dieser Session, unter dem Titel «Wann extrahieren, wann erhalten: Überlegungen des Parodontologen» von Dr. Anton Wetzel, Spezialist SSP, Privatpraxis in St. Gallen, standen die Risikofaktoren Parodontitis und Rauchen im Vordergrund. Entscheidend ist in jedem Fall eine umfassende Risikoanalyse: Prognose Zähne/Implantate? Knochenangebot in Korrelation zum Extraktionszeitpunkt? Ästhetik? Sowie: Eigenes Können, Kosten, Patientenwunsch etc.

Bevor er voreilig zur Zange greift, sollte sich der Behandler immer die Frage stellen: «Wie würde ich für mich entscheiden?» Die Parobehandlung kennt keine Frühmisserfolge, und die meisten Zähne haben, kompetente Unterstützung vorausgesetzt, eine sehr gute Prognose. Einschränkungen gibt es höchstens bei Furkationsbeteiligung.

«Der Zahnarzt soll nicht einfach Verkäufer dessen sein, was er kann (oder nach Erwerb neuer Geräte glaubt zu können), sondern Anbieter dessen, was der Patient braucht.»  
(Carlo Marinello)

Die zweite Expertenmeinung war die von Prof. Carlo Marinello, ZfZ Universität Basel, «Wann extrahieren, wann erhalten: Überlegungen des Prothetikers». Er stellte die Bedürfnisse des Patienten an die oberste Stelle der Prioritäten und plädierte für eine dynamische Behandlungsplanung, die alle Möglichkeiten der restaurativen respektive regenerativen Zahnmedizin ausreizt. Das Motto muss heissen: «teeth for life». Bei Pa-

ropatienten sollte man so lange wie möglich mit einer Implantatlösung zuwarten, denn die Überlebenskurve scheint in etwa derjenigen der natürlichen Dentition zu entsprechen. Kann man sie nach hinten, d.h. auf einen späteren Lebensabschnitt verschieben, um so besser für alle. Zudem muss der Patient fair informiert werden über das Potenzial und die Limiten einerseits von natürlichen Pfeilerzähnen und andererseits von Implantaten. Jede Entscheidung muss überprüft werden auf «Wert», Kosten, Lebensqualität, Schmerzen und Unannehmlichkeiten.

Den Abschluss machte Dr. Claude Andreoni, Privatpraxis in Zürich, mit «Wann extrahieren, wann erhalten: Überlegungen des Implantologen». Als Gründe für unvermeidbare, strategische Extraktionen nannte er die Elimination von Hygienehindernissen, respektive Nischen von Keimen sowie die Ausschaltung von unsicheren Pfeilern als Risikofaktoren für eine Rekonstruktion. Dabei gab er zu bedenken, dass ein beweglicher Zahn nicht unbedingt ein kranker Zahn ist! Das Hauptdilemma summiert sich auf die Frage: Kann eine PAR/Endo-Therapie an fraglichen Zähnen längerfristig unseren Erwartungen entsprechen, oder sollte man lieber frühzeitig (präventiv) extrahieren, um den Knochen für eine einfache Implantation zu erhalten? Dazu gibt es keine allgemeingültigen Antworten. Entscheidend sind in jedem Fall die korrekte Einschätzung des individuellen Falles und die Selbsteinschätzung des eigenen Könnens.

«Für den Erfolg braucht es Fachkompetenz, Sozialkompetenz... und eine Portion Glück.»  
(Claude Andreoni)

**Session 3: Implantatchirurgie**

In seinem Referat «Bewährte OP-Methoden beim Standardfall ohne Knochendefizit» sprach sich Dr. Jürg Schmid, Privatpraxis in Ilanz, für eine – wo immer möglich – minimal invasive Chirurgie

**ZZ-LÖSER**



**Zement- und Zahnsteinlöser für Ultraschallgeräte**

- Zahnstein an Prothesen und orthodontischen Apparaturen wird in wenigen Minuten restlos aufgelöst.
- Nikotinbeläge werden aufgeweicht und können einfacher mechanisch entfernt werden.
- Phosphatzemente an Instrumenten, Kronen etc. werden schnell und schonend entfernt.

Lieferform: 2 x 3-Liter Kanister

Bocklerstr. 33/37 Tel. 044 3222904  
CH-8051 Zürich Fax 044 3211066  
E-Mail benzerdental@walterproducts.ch  
www.benzerdental.ch





Nachdenkliche Experten: Carlo Marinello, Ueli Grunder und Claude Andreoni (v.l.n.r.)

aus. Dabei soll immer eine Manschette aus keratinisierter Gingiva erhalten bleiben. In ästhetisch anspruchsvollen Gebieten sollte die papilla sparing (oder preserving) incision gewählt werden. Als Alternative zu Implantaten bieten sich in manchen Fällen Extensionsglieder an. Die Vorteile sind die Vermeidung von komplexen Eingriffen (Augmentation, Sinuslift) und dadurch Minimierung der Risiken und der Morbidität (Infektion, Schwellung, Trauma etc.). Ausserdem können damit Kosten eingespart und ästhetische Probleme (Papillen!) oder Kompromisse vermieden werden. Als Nachteil muss ein etwas erhöhtes Risiko für technische Misserfolge wie Porzellanabspalterungen in Kauf genommen werden.

«Das Konzept «Grosser Chirurg – Grosser Schnitt» hat in der Implantologie definitiv ausgedient.» (Jürg Schmid)

Dr. Viviane Chappuis, ZMK Bern, bot eine prägnante Zusammenstellung der heute gültigen Konzepte für die «Implantatchirurgie bei Einzelzahn-lücken im Oberkiefer Frontzahnbereich». Ausgehend von der Literatur von TARNOW bis ARANJO & LINDHE fasste die Spezialistin die wichtigsten Argumente für die Frühimplantation mit Weichteilheilung während vier bis acht Wochen zusammen. Laut ITI Consensus Statement 2008 sollte die Sofortimplantation vom Typ 2 nur bei Patienten mit einem geringen Risikoprofil (dicker Biotyp der Gingiva, intakte bukkale Knochenwand) in Betracht gezogen werden. Spätimplantationen (Typ 3) sollten vermieden werden. Die von der

ITI CC 2008 empfohlene Indikation beschränkt sich auf Fälle, in denen es nicht möglich ist, mit einer Frühimplantation eine genügende Primärstabilität in der prothetisch korrekten Position zu erreichen.

In einem wie gewohnt «knackigen» Referat liess Dr. Ueli Grunder, Privatpraktiker in Zollikon, die ästhetischen Fallstricke bei der «Implantatchirurgie bei Mehrfachlücken im Oberkiefer Frontzahnbereich» Revue passieren. Als Prinzip gilt hier, das nebeneinander liegende Implantate in jedem Fall zu vermeiden sind. Auch das von ge-



Viviane Chappuis (links) und Ronald Jung: «Ihre Technologie ist veraltet, Sie brauchen ein DVT und unsere Implantat-Planungs-Software.»



Zwei Experten aus der Romandie: Yves Germanier (links) und Jean-Pierre Bernard

wissen Autoren hochgelobte «platform switching» bringt keine überzeugende Alternative und führt zu höchst variablen Resultaten.

Aus der erweiterten Trickkiste der Implantatchirurgie präsentierte Dr. Yves Germanier, Privatpraktiker in Genf, die «Möglichkeiten der Sinusbodenelevation: Fenstertechnik vs. Osteotomtechnik». Entscheidend sind die angestrebte Vermehrung der Knochendicke und die Form des Sinusbodens.

Anschliessend verglich Prof. Jean-Pierre Bernard, SMD Université de Genève, zwei in seiner Klinik untersuchte Systeme zur «Computerunterstützten Implantation beim zahnlosen Patienten». Aus den bis anhin gewonnenen Erkenntnissen schloss er, dass keine der beiden getesteten Methoden den Erwartungen entspricht. Obwohl die virtuelle dreidimensionale Planung am PC unbestrittene Vorteile hat, sind die heute verfügbaren Technologien noch mit zu vielen Unwägbarkeiten behaftet. Deshalb sind Komplikationen auch bei strikter Anwendung der empfohlenen Protokolle häufig. Nach Ansicht des Spezialisten aus Genf sollten Arbeiten vom Typ «Teeth in an hour» allerhöchstens als Provisorien betrachtet werden. Auf die «Möglichkeiten und Grenzen der computerunterstützten Implantation beim teilbezahnten Patienten» von PD Dr. Ronald Jung, ZMK der Universität Zürich, geht dieser Bericht nicht ein. Ausführlicher wurde darüber im Bericht über die Tagung «Digitale Volumetomografie in der zahnärztlichen Praxis» vom 25. Oktober 2008 in Zürich auf Seite 64 in dieser Nummer berichtet.

#### Session 4: Implantatprothetik

«Wann sind wie viele Implantate notwendig?», fragte Dr. Bruno Schmid, Privatpraktiker in Belp. Ähnlich einem Handbuch für Implantologie stellte er die heute akzeptierten Algorithmen der Entscheidungsfindung und eine umfassende Literaturübersicht vor. Im Rahmen dieser Synopsis würde es zu weit führen, darauf im Detail einzugehen.





Optionen in der Implantatprothetik: Bruno Schmid, Jens Fischer und Regina Mericske-Stern (v. l. n. r)

Auch die anschliessenden Betrachtungen von Prof. Regina Mericske-Stern, ZMK der Universität Bern, zum Thema «Festsitzend ist gut, wann ist abnehmbar besser?» können an dieser Stelle nur kurz gestreift werden. Während im zahnlosen Unterkiefer bei intraforaminalen Implantaten die Option fix oder abnehmbar meist gegeben ist, stellt der zahnlose Oberkiefer für den Prothetiker in vielen Fällen ein echtes Problem dar, welches nicht immer im Sinne des Patientenwunsches nach festsitzender Prothetik zu lösen ist. Relativ neu ist die sogenannte Implant-bridge mit fünf bis sieben Implantaten, auf welche mittels CAD/CAM-Technik ein Titangerüst verankert wird. Die fehlenden Weichgewebe können in vielen Fällen elegant durch die Ummantelung mit Kunststoff (wrap-around-Technik) kompensiert werden.

Aus der Sicht des Werkstoffkundlers verglich anschliessend PD Dr. Dr. Jens Fischer, ZMK Zürich, die Vor- und Nachteile verschiedener Materialien, die bei der Herstellung prothetischer Ele-

mente verwendet werden. Dazu ist zu bemerken, dass nicht nur das Material, sondern auch das Design des Gerüsts die Stabilität der Rekonstruktion beeinflusst. Für Einzelkronen auf Implantaten haben sich sowohl metallkeramische als auch vollkeramische Systeme bewährt, hingegen sind metallische Abutments in Bezug auf die Stabilität solchen aus Keramik überlegen. Bei Brücken auf Implantaten besteht bezüglich vollkeramischer Systeme eine erhebliche Unsicherheit, während metallkeramische Versorgungen eine ausreichende Sicherheit bieten. Aus der Sicht der Biokompatibilität ist Keramik das Material der Wahl, und Titan ist besser als Edelmetall-Legierungen.

«Quidquid agis, prudenter agas et respice finem.»  
(Christoph Hämmerle)

Nach der Pause folgte der Vortrag «Das Einzelzahnimplantat im Front- und Seitenzahngebiet: Belastung sofort, früh oder spät?» von Prof. Christoph Hämmerle, ZMK Zürich. Der neueste Con-

sensus Report hält fest, dass «Daten aus systematischen Übersichtsarbeiten [...] zeigen, dass sofort belastete Implantate nicht die gleiche Voraussagbarkeit für Erfolg haben wie konventionell belastete». Geräte zur Messung der Implantatstabilität liefern keine klinisch umsetzbaren Informationen. Im Seitenzahnbereich des Unterkiefers kann die Sofortversorgung erfolgreich angewendet werden. Aber: im ästhetisch sensiblen Bereich der Oberkieferfront wird die Sofortbelastung nicht empfohlen.

Anschliessend präsentierte Dr. Francesca Vailati, SMD Université de Genève Modelle zur «Implantatprothetik bei Mehrfachlücken im Oberkiefer-Frontzahnbereich». Es gilt nach Möglichkeit zu vermeiden, dass zwei Implantate nebeneinander zu liegen kommen, weil sonst die Ästhetik, besonders der Papillen, nicht zu beherrschen, respektive von Anfang an kompromittiert ist.

Den Abschluss des zweiten Tages dieses Kongresses machte Prof. Sandro Palla, ZMK Zürich, mit dem Thema «Inwieweit spielt die Okklusion bei implantatgetragenen Suprastrukturen eine Rolle?» Um es gleich vorweg zu nehmen: praktisch keine! Entgegen früher geäusserteter Bedenken aus den 90er-Jahren des vorigen Jahrhunderts kommen Arbeiten jüngerer Datums zum Schluss, dass übermässige Knochenresorption auch unter Überbelastung nur bei gleichzeitiger



Gut gelaunt: Christoph Hämmerle (links) und Francesca Vailati.

Die Nr. 1 unter den Einteiligen... **CHAMPIONS®**  **IMPLANTS** einfach, erfolgreich & bezahlbar

**75 €**  
incl. MwSt.

**TULPENKOPF**

**VIERKANT**

Champions® sind mehr als Implantate, Sie sind Begeisterung & Philosophie; mehr als 400 Praxiskollegen versorgten mehr als 10.000 Champions allein in Deutschland innerhalb des letzten Jahres.

- erfolgreiche 12-Jahres-Studie 98,5%
- beste Primärstabilität durch kreistales Mikrogewinde
- Knochenkondensation & Implantation in einem minimal-invasiven, flapless-transgingivalen Vorgang (MIMI®)
- sichere Sofortbelastung
- intelligenter Hals-/Kopfbereich für jede Schleimhautdicke
- TOP-ZrO2 oder Ti-Prep Caps' (zum Zementieren auf Vierkant-C) für Zahnarzt-Hohlkehl-Präparation

**KURS ZÜRICH**  
30.1.-31.1.2009  
Weitere Kurse in Deutschland finden Sie auf unserer Homepage.

  
Entwickler & Referent Dr. Armin Nedjat

Tel.: +49 (0)6734 - 6991 • Fax: +49 (0)6734 - 1053 • [www.champions-implants.com](http://www.champions-implants.com) • [info@champions-implants.com](mailto:info@champions-implants.com)

Präsenz einer Periimplantitis beobachtet wird. Ebenso steht heute – im Rahmen der beschränkten Evidenz – fest, dass alle gängigen okklusalen Schemata auch auf Implantaten erfolgreich funktionieren.

### Session 5: Komplikationen bei Implantatpatienten – Ursachen und Therapie

Zu Beginn der letzten Session dieses Kongresses referierte Prof. Andrea Mombelli, SMD Université de Genève, über die «Ursachen, Diagnostik und Epidemiologie biologischer Komplikationen». Unter den am häufigsten zu beobachtenden Problemen steht die Periimplantitis ganz klar im Vordergrund. Die Inzidenz steigt parallel zur Anzahl inserierter Implantate, und es ist davon auszugehen, dass sich diese Tendenz in Zukunft eher noch verstärken wird. Die einschlägige Literatur zeigt eine klare Assoziation zwischen einer Vorgeschichte von Parodontitis und Rauchen. Zwischen Parodontitis und Periimplantitis gibt es eine ganze Reihe von frappanten Gemeinsamkeiten: klinisches Erscheinungsbild, spezifische pathologische Flora (Gram-negative Anaerobier), Risikofaktoren wie Mundhygiene, Rauchen, eventuell Genetik. Der wichtigste Unterschied ist die Beobachtung, dass die Periimplantitis auch bei parodontal gesunden Patienten auftreten kann. Und im Gegensatz zur Parodontitis stellen sich Knocheneinbrüche bei Periimplantitis in der Regel als konzentrische Krater um das Implantat herum dar.

Prof. Urs Brägger, ZMK Universität Bern, präsentierte unter dem Titel «Ursachen und Häufigkeit prothetischer Komplikationen» eine umfassende Literaturübersicht, einerseits zu prothetisch-mechanischen Komplikationen und Misserfolgen und andererseits zum nötigen Aufwand in der Nachsorge bei verschiedenen Typen von implantatgetragenen Suprakonstruktionen.

Im Gegensatz zur landläufigen Meinung ist der ästhetische Erfolg in der Implantologie nur zu 25 Prozent durch das manuelle Geschick des Operateurs bedingt. In der Regel sind die «Ursachen ästhetischer Komplikationen», so Dr. Rino Burkhardt, Privatpraxis, Zürich, die Folge von Fehlern in der Entscheidungsfindung, die ihrerseits das Resultat ungenügender Kenntnisse der aktuellen Literatur sind. Als wichtigstes Kriterium des ästhetischen Erfolgs wird heute der sogenannte *pink esthetic score* angesehen. Dieser setzt sich zusammen aus der Beurteilung der Papillen sowie dem Niveau, der Farbe, Kontur und Textur der Gingiva. Bei Extraktionen mit nachfolgender Implantation sind immer augmentative Massnahmen nötig, wobei der Erhalt des Knochens allenfalls durch Einbringen eines Füllmaterials und einer Membran gewährleistet werden kann. Die Schnittführung bei der Aufklappung ist von entscheidender Bedeutung: bukkale und paramarginale Inzisionen sind strikt zu vermeiden. Die Wahl des Nahtmaterials erlaubt es, den Zug auf den Weichteillappen – entscheidend für allfällige Rezessionen – zu kontrollieren. Im Gegensatz zu natürlichen Zähnen wo – sofern die mastikatorische Mukosa erhalten bleibt – eine Neoformation von keratinisierter Gingiva erwartet werden kann, ist es praktisch unmöglich Rezessionen auf Implantaten im Nachhinein zu decken.

«Shit happens!» war die erste Bemerkung PD Dr. Giovanni Salvi, ZMK Universität Bern, zu Beginn seines Vortrags «Therapie biologischer Komplikationen: nichtchirurgische Optionen». Ja, die Periimplantitis ist eine Komplikation mit welcher jeder Implantologe leben muss. Je nach Autor schwankt die Häufigkeit langfristig zwischen 12 und 43 Prozent nach einer mittleren Beobachtungsdauer von neun bis zehn Jahren. Die Ziele der Therapie umfassen die Infektionskontrolle,

respektive Dekontamination der Implantatoberfläche, die Verhinderung der Progression und die Regeneration des Knochendefekts, respektive Re-Ossointegration. Die mechanische Reinigung allein genügt nicht, kombinierte mechanisch/antiseptische Therapie (Chlorhexidin) führt zu minimalen klinischen Verbesserungen, meist ist eine adjuvante Therapie mit Antibiotika (lokal oder systemisch) indiziert. Obwohl zur Dekontamination mit dem Er:YAG-Laser einige vielversprechende Resultate publiziert wurden, ist die Langzeitwirkung noch unklar. Der erschwerte Zugang zum Knochendefekt und zur kontaminierten Implantatoberfläche erfordert häufig eine chirurgische Intervention.

«Kennen Sie die OP, bei der Sie das Skalpell ansetzen und merken: Das wird nix?»  
(Frank Schwarz)

In seinem fulminanten und stellenweise von bissigem Humor geprägten Referat «Therapie biologischer Komplikationen: chirurgische Optionen» meinte PD Dr. Frank Schwarz, Universitätsklinikum Düsseldorf, der einzige eingeladene ausländische Gastredner: «Die Zahl der Explantation ist proportional zum Fakt, dass die Implantate alio loco gesetzt wurden ...» Und um das Problem zu verdeutlichen, zeigte er eine Serie haarsträubender biologischer Misserfolge, die der Universitätsklinik in Düsseldorf für «Nachbehandlungen» zugewiesen wurden. Er warnte eindringlich vor der Verwendung von Pulver-Wasserstrahlgeräten zur Entfernung des Biofilms. Das Risiko des Auftretens eines Emphysems in den Nachbargeweben ist erheblich, und in der Literatur sind vier Fälle von tödlichem Verlauf nach anschliessenden Embolien bekannt. Die chirurgische Therapie biologischer Komplikationen richtet sich nach zwei grundlegenden Defektypen. Bei suprakrestalen Defekten verspricht die Implantoplastik, sprich die Re-Konturierung des Implantats und des Abutments mit rotierenden Instrumenten, gute klinische Resultate. Dabei muss man vermeiden, abgeriebene Partikel in die angrenzenden Gewebe zu «pusten». Diese meist in Verbindung mit resektiven Massnahmen verwendete Technik eignet sich wegen der unvermeidbaren Rezession nicht im ästhetischen Bereich. Handelt es sich um einen intraossären Defekt, hilft nur der Versuch eines augmentativen Knochensatzes. Die Dekontamination erfolgt einzig und allein durch ein in physiologische Kochsalzlösung getränktes Wattepellet! Doch, so meinte der Referent etwas pessimistisch (fatalistisch) am Schluss seiner Präsentation, «im Endeffekt ist die chirurgische Therapie biologischer Komplikationen meist eine Verwaltung des Untergangs».

Im letzten Vortrag des wissenschaftlichen Programms, «Therapie ästhetischer Komplikationen»,



Urs Brägger, Andrea Mombelli, Giovanni Salvi und Rino Burkhardt (v. l. n. r.) referierten über die Ursachen von Komplikationen und Misserfolgen.



Die Vorträge von Frank Schwarz (Mitte) und Daniel Buser waren zwei Highlights zum Abschluss des wissenschaftlichen Teils des Kongresses.

betonte Prof. Daniel Buser, ZMK Universität Bern, ebenfalls, dass die meisten ästhetischen Komplikationen durch den Behandler verursacht sind. Mögliche Ursachen sind falsche Einschätzung der anatomischen Situation bzw. des Schwierigkeitsgrades, falsche Selektion des Implantatdurchmessers oder der Anzahl Implantate, Implantation in einer 3-D-Fehlposition sowie die Verwendung einer zu aggressiven OP-Methode, welche die Biologie überfordert.

«Misserfolge sind für alle Beteiligten stressig!»  
(Daniel Buser)

Die meisten ästhetischen Misserfolge erfordern die Entfernung des Implantats/der Implantate. Daraus resultieren schwer zu kompensierende lokale Knochendefekte. In der Regel sind zusätzliche Weichteiltransplantate notwendig. Und in der Mehrzahl der Fälle ist das Behandlungsergebnis trotz grösstem klinischen Aufwand etwas kompromittiert. Auch Prof. Buser präsentierte eine Auswahl erschreckender Fälle aus seinem Horrorkabinett. Die Strategie zur Therapie ästhetischer Komplikationen umfasst die Implantatentfernung mit minimaler Knochenopferung, die Wiederherstellung einer intakten Weichteildecke und die Neuimplantation in korrekter 3-D-Position in Verbindung mit GBR (ein- oder zweizeitig). Als beste Lösung empfahl Buser, Misserfolge von vornherein zu vermeiden. Dazu gehören die sorgfältige Patientenselektion anhand der Risikobeurteilung, das Setzen einer korrekten Anzahl Implantate an den richtigen Stellen, wobei deren Durchmesser den lokalen Gegebenheiten entsprechend sein muss, allenfalls Kontur-Augmentation mit GBR und die adäquate prothetische Versorgung. Und *last but not least* ist die

regelmässige Betreuung im Recall der Schlüssel zum langfristigen Erfolg!

**Fazit**

Professor Daniel Buser, Initiant und Leiter des Organisationskomitees, fasste seine Schlussfolgerungen am Ende dieses äusserst erfolgreichen Kongresses wie folgt zusammen:

«Prinzipiell sind wir mit dem ersten ISS-Kongress zufrieden, weil das Ziel, dem Privatpraktiker eine objektive Standortbestimmung, d. h. mit Offenheit und ohne Kommerz, zu bieten, sicher recht gut gelungen ist. Die Tatsache, dass sich mehr als 1000 Teilnehmer im Kursaal eingefunden haben, ist ein Anzeichen dafür, dass wir auf dem richtigen Weg sind. Die ISS hofft, vergleichbare Kongresse in Zukunft regelmässig, denkbar wäre alle drei Jahre, durchzuführen.

Dass wir primär Schweizer Referenten berücksichtigt haben, war volle Absicht. Der Mix zwischen Privatpraxis/Universität und Nachwuchs/Etablierte (erfahrene Praktiker) schien mir recht ausgewogen. Die mehrheitlich hohe Qualität der Beiträge hat uns meiner Meinung nach recht gegeben, sie wurde allgemein sehr gelobt!» Und last but not least: Grossanlässe wie dieses erste G-4-Gipfeltreffen der Schweizer Implantologen sind heute ohne die Unterstützung von Sponsoren nicht mehr durchzuführen. Ein besonderer Dank geht deshalb an die MedTech-Unternehmen Astra Tech AG, BIOMET 3i Schweiz GmbH, Camlog Biotechnologies AG, Geistlich Pharma AG, Karr-Dental AG, Nobel Biocare AG, Institut Straumann AG, Thommen Medical AG. Sie alle waren auch in der Ausstellung in den verschiedenen Räumlichkeiten in den Foyers und Nebenräumen des Kursaals vertreten und boten den Teilnehmern die Gelegenheit, Interessantes und Neues aus erster Hand zu erfahren.



Das gemischte Doppel an der Spitze des Organisationskomitees und des Kongresssekretariats durfte sich über den Erfolg des ersten G-4-Gipfels der Schweizer Implantologen freuen: Daniel Buser und Veronika Thalman.

**medident consult ag**

**Die Unternehmungsberatung für Zahnärzte und Ärzte**

**Praxisangebote in super Lagen:**

Bern-City, Kt. Luzern, Züri-Oberland, St. Galler Rheintal, Nähe Montreux!

Weitere Infos unter Tel. 0817201300 oder [www.medident.ch](http://www.medident.ch)



## Antwort auf Leserbrief

### von Professor Ulrich Saxer zum Kongress Gesunde Zähne – Zähne und Gesundheit, Nr. 12/2008, Seite 1253

PD Dr. med. dent. Giovanni E. Salvi

Der Leserbrief von Kollege Saxer erscheint leider in der falschen Zeitschrift. Wenn Kollege Saxer mit den Resultaten und Schlussfolgerungen der Studien von MICHALOWICZ et al. (2006) und BECK et al. (2008) nicht einverstanden ist, dann sollte er Leserbriefe an die Zeitschriften adressieren, welche die Studien veröffentlicht haben. Man

müsste sich dann nur fragen, ob die Begutachter renommierter Zeitschriften wie *New England Journal of Medicine* und *Journal of Periodontology* ihre Aufgaben nicht wahrgenommen haben oder ob die Evidenz nicht ins Konzept von Kollege Saxer passt.

## Zeitschrift

### Frontzahnstellung

**Nancy Jacobson DMD;**  
**Charles A. Frank, DMD, MS;**  
**The myth of instant orthodontics –**  
**An ethical quandary**  
*JADA, 139: 424–433 (2008)*

Im Zuge der Verbreitung der ästhetischen Zahnmedizin zeigt sich zunehmend ein Trend, Porzellanveneers zur Korrektur von Frontzahnfehlstellungen einzusetzen. Dies wirft klinische und ethische Fragen auf.

Das Porzellanveneer ist seit den frühen 1980er-Jahren als konservative Alternative zu Vollkronen oder direkten Compositrestaurationen etabliert, da es hohen ästhetischen Ansprüchen genügt und ähnliche Erfolgsraten aufweist wie konventionelle Kronen.

Veneers sind v. a. aus ästhetischen Gründen indiziert, wie bei Zahnmissbildungen, unbefriedigenden Zahnkonturen, lückigen Situationen, abradierten Inzisalkanten oder bei ungünstiger Zahnfarbe.

Im Zusammenhang mit einer aus dieser Indikationsstellung heraus durchgeführten Veneerver-sorgung können unter Umständen kleine labio-linguale Korrekturen oder Rotationen ausgeglichen werden.

Immer häufiger werden nun auch gravierendere (wobei die Einschätzung und der Schweregrad sehr subjektiv und demzufolge schwierig zu definieren sind) Frontzahnstellungsprobleme durch sogenannte Methoden der «instant orthodontics» oder «two-appointment orthodontics» korrigiert – mit der Rechtfertigung, der Patient wolle

keine Kieferorthopädie und ziehe dafür eine restaurative Versorgung vor. Immer mehr Patienten, begeistert von den kommerziell angepriesenen Methoden und mit hohen ästhetischen Erwartungen, lassen sich auch gesunde Zähne beschleifen und restaurativ versorgen. Um dieser Nachfrage nachzukommen, setzen heute immer mehr Kliniker bereits bei jungen Patienten elektive Restaurationen ein und müssen dazu die Zähne grosszügiger und weniger materialschonend präparieren.

Im Gegensatz zur konventionellen Veneerpräparation, wo klare Richtlinien ausgearbeitet worden sind, gibt es über das Ausmass der Präparation zur «Korrektur» von Zahnfehlstellungen nur sehr wenig Information.

In der Literatur liegt die Langzeiterfolgsrate der Veneers sehr nahe bei jener der Vollkronen, wobei die Gründe für einen Misserfolg mit Fraktur, undichtem Randschluss und Debonding angegeben werden. Mit der Zunahme von freigelegtem Dentin in der Präparation steigt die Misserfolgsrate deutlich an.

Im Weiteren wurde versucht, Präparationsanforderungen für einerseits rotierte, andererseits labial- oder lingual gekippte Frontzähne und für lückig stehende Frontzähne zu formulieren. Anhand von sehr informativen Skizzen und klinischen Bildern zeigen sie die Auswirkungen von Rotationen und Kippungen auf Inzisalkanten- und Marginalrandverlauf. So lassen sich z. B. mesial einrotierte Frontzähne recht gut ohne zusätzliche Schmelzreduktion, hingegen mesial ausrotierte Frontzähne nur mit grosszügiger Schmelzreduktion in der Stellung optisch gut korrigieren. Je grösser die Rotation, desto mehr

Zahnmaterial muss entfernt werden. Rotationen wirken sich ebenfalls auf die Papillenform aus, indem eine mesiale Zahnrotation auf der mesialen Seite eine verkürzte Papille hinterlässt.

Gekippte Zähne weisen gegenüber ihren Nachbarzähnen an der Inzisalkante eine Stufe auf; bukkal gekippte Zähne wirken «kürzer», linguale dagegen «länger». Der Marginalrand beim lingual gekippten Zahn verläuft inzisaler, derjenige beim bukkal gekippten Zahn apikaler.

Bei Lücken in der Front muss zwischen Diastemata aufgrund von Zahngrössenunterschieden in den beiden Zahnbögen (Bolton-Diskrepanz) oder «black triangles» unterschieden werden. Ein Diastema kann mit einem Veneer ideal geschlossen werden; je grösser der Zahnzwischenraum, desto anspruchsvoller wird die Versorgung. Black triangles entstehen z. B. bei stark dreieckigen Kronenformen, oder wenn sich gingivale Rezessionen bilden und sich die Papille sich zurückzieht. Eine Papille füllt den Zahnzwischenraum, wenn der Kontaktpunkt der Nachbarzähne nicht mehr als 5 mm vom Alveolarknochen entfernt ist (TARNOW et al.). Eine ästhetische restaurative Versorgung ist schwierig, da der Restaurationsrand unweigerlich ins Dentin zu liegen kommt.

Der Einsatz von Veneers zur Korrektur von Zahnfehlstellungen ist nicht minimal invasiv und klinisch höchst anspruchsvoll, sodass auch viele ethische Fragen aufgeworfen werden. Umso mehr, wenn gesunde Zähne behandelt werden, muss der Grundsatz, dem Gewebe nicht zu schaden, im Vordergrund stehen. Alle Massnahmen sollten so konservativ wie möglich sein. Der Patient muss vollumfänglich über die Invasivität der durchgeführten Behandlung informiert werden. Ein objektiver Behandler kann meist mehrere Möglichkeiten zur Auswahl anbieten und trägt eine grosse ethische Verantwortung. Das Ziel soll sein, die ästhetischen Wünsche des Patienten in einen realistischen Kontext zu stellen und entsprechend angemessene Behandlungsmöglichkeiten zu empfehlen oder anzubieten.

Die kieferorthopädische Behandlungsvariante wird häufig von Patienten, aber auch von Behandlern wegen der Kosten und der Behandlungsdauer abgelehnt. Setzt man hingegen den Verlust an biologischem Gewebe und eine im ganzen Leben immer wiederkehrende prothetische Neuversorgung dem Aufwand einer KO-Behandlung gegenüber, ist klar ersichtlich, dass eine kieferorthopädische Korrektur gerade wegen maximaler Schonung von Zahnschmelz langfristig deutlich günstiger zu stehen kommt.

Barbara Jaeger, Zürich